

sdiana\_berkala\_Hayati\_9\_2\_200  
4\_p119-  
123\_\_rimpang\_kunir\_putih.pdf  
*by Lisdiana 26*

---

**Submission date:** 29-Nov-2022 09:45AM (UTC+0700)

**Submission ID:** 1965795233

**File name:** sdiana\_berkala\_Hayati\_9\_2\_2004\_p119-123\_\_rimpang\_kunir\_putih.pdf (294.16K)

**Word count:** 2824

**Character count:** 17489

## PEMANFAATAN RIMPANG KUNIR PUTIH (*Curcuma zedoaria*) SEBAGAI PENGURANG KERUSAKAN STRUKTUR MIKROANATOMI HEPAR MENCIT AKIBAT ALKOHOL

Lisdiana

Jurusan Biologi FMIPA Universitas Negeri Semarang

### ABSTRACT

*Curcuma zedoaria*, familia Zingiberaceae, has been used for along time as an alternative healing. active compounds within it are coneol, comphene, <sup>12</sup>neol, camphor, zedoarin, resin, gum, and curcumin. Curcumin is an antioxidant that can slow cell damages caused by toxicant. The purpose of this research was to find out the role of *Curcuma zedoaria*'s rhizome for minimizing damage of microanatomical structure of liver caused by alcoholic toxicant. Samples in the research <sup>20</sup>: 24 mice (*Mus musculus*) Swiss Webster. They were grouped randomly into 8 groups. Each group was treated <sup>12</sup>ollow. Group A (control group) was given fresh water. Group B was given whisky. Group C was given 500 mg *Curcuma zedoaria*/kg body weight. Group D was given 750 mg *Curcuma zedoaria*/kg body weight. Group E was given *Curcuma zedoaria*/kg body weight. Group F was given whisky and, 2 hours later, 500 mg *Curcuma zedoaria*/kg body weight. Group G was given whisky and, 2 hours <sup>14</sup>r, 750 mg *Curcuma zedoaria*/kg body weight. The last group was given whisky and, 2 hours later, 1000 mg *Curcuma zedoaria*/kg body weight. The treatment was carried out during 8 days. A microanatomy slide <sup>9</sup>liver was made by using parafin method and Hematoxylin-Eosin dying. Data was analyzed by using descriptive method, comparing between the control group and the experiment groups.

The result of the research showed that the powder of the *Curcuma zedoaria*'s rhizome has been useful in minimizing damage of hepar microanatomy structure of the mice affected by alcohol. The effective dosage was 1000 mg/kg body weight.

**Key words:** *Curcuma zedoaria*, liver, alcohol

### PENGANTAR

Akhir-akhir ini budidaya tanaman yang tergolong obat alam mendapat perhatian khusus oleh pemerintah maupun pakar obat, keadaan ini cukup mengembirakan mengingat sebagian besar tanaman obat tumbuh cukup subur di berbagai daerah di Indonesia. Tanaman dari familia Zingiberaceae (temu-temuan) salah satu dari golongan tanaman yang banyak dikonsumsi masyarakat sebagai obat tradisional. Berdasarkan survei di lapangan menunjukkan bahwa dari 120 jenis produk obat tradisional PT Air Mancur kurang lebih 50% menggunakan tanaman dari familia Zingiberaceae sebagai bahan bakunya. Data lain menunjukkan bahwa sebagian besar penjual jamu gendong menggunakan kunir (*Curcuma sp*) sebagai bahan baku dalam pem<sup>15</sup>tan jamu (Muchlisah, 1999).

Kunir putih (*Curcuma zedoaria*) adalah salah satu spesies dari temu kunir yang pada akhir-akhir ini sangat populer di masyarakat. Serbuk rimpang kunir putih banyak dijual di pasaran, toko obat, dan supermarket dengan label sebagai obat berbagai macam penyakit, termasuk sebagai obat anti kanker. Di dalam rimpang kunir putih terkandung berbagai senyawa antara lain coneol, comphene, borneol, campho<sup>23</sup>urcumin, zedoarin, gum dan resin. Kurkumin sebagai salah satu senyawa aktif yang terkandung dalam rimpang kunir putih dapat berfungsi sebagai

<sup>6</sup>patoprotektor pada hewan coba. Pemberian kurkumin dengan dosis 2 mg/kg BB 1 × sehari selama 21 hari berturut-turut dapat menghambat nekrosis hepatik pada tikus (D<sup>2</sup>tus, 1994).

Hepar adalah salah satu organ tubuh yang berperan dalam melaksanakan berbagai fungsi penting di dalam tubuh. Hepar merupakan organ pertama yang dicapai oleh obat-obatan dan zat lain yang diabsorpsi usus melalui vena porta, sehingga disebutkan bahwa hepar adalah tempat utama metabolisme dan detoksikasi obat (Minckler, 1991). Berbagai obat dan senyawa dapat diinaktifkan oleh oksidasi, metilasi, hidrolisis, reduksi, dan konjugasi. Juncueira dan Carneiro (1992) menambahkan bahwa enzim yang berperan dalam proses-proses ini diduga terutama terdapat dalam retikulum endoplasma halus. <sup>16</sup>

Minuman beralkohol merupakan bagian dari kehidupan sehari-hari bagi sebagian besar masyarakat. Dalam jumlah tertentu alkohol bersifat toksik, dapat mengubah fungsi mitokondria dan mikrosom. Menurut Joewana (1989) alkohol yang dikonsumsi lebih dari 80 gram per hari dapat bersifat racun bagi tubuh. Penelitian Andriyani (1999) menunjukkan bahwa pemberian alkohol 60% selama 10 hari berturut-turut dapat mengakibatkan kerusakan pada hepar berupa kongesti, piknosis, dan kariolisis pada mencit.

Alkohol yang masuk ke dalam tubuh akan dimetabolisir di hepar dan direspons oleh sistem saraf pusat. Respons alkohol oleh sistem saraf pusat dapat melalui dua jalur, yakni jalur Hipolamo-Pituitari-Adrenal axis (HPA axis) dan sistem saraf simpatik. Dari HPA axis akan disekresi neuroendokrin dan dari jalur sistem saraf simpatik akan dihasilkan neurotransmitter. Baik neuroendokrin maupun neurotransmitter keduanya akan mempengaruhi metabolisme alkohol di dalam tubuh (McBride, 2002; Heinz, 2002).

Senyawa aktif kurkumin yang terdapat dalam rimpang kunir putih dapat meningkatkan aktivitas enzim sitokrom P-450 di dalam sel. Keadaan ini akan semakin memacu proses detoksikasi, sehingga kerusakan hepar akibat toksikan yang masuk dapat berkurang. Berdasar pada uraian di atas diharapkan pemberian serbuk rimpang kunir putih dapat mengurangi kerusakan struktur mikroanatomi hepar yang rusak akibat terpapar senyawa toksikan ke dalam tubuh (Monted, 2002).

## BAHAN DAN CARA KERJA

### Bahan dan Alat Penelitian

Bahan dan alat yang digunakan dalam penelitian ini adalah 24 ekor hewan uji berupa mencit (*Mus musculus*) Swiss Webster Albino yang diperoleh dari Laboratorium Jurusan Biologi FMIPA Universitas Negeri Semarang, rimpang kunir putih (*Curcuma zedoaria*) yang telah dibuat serbuk, minuman beralkohol (whisky dengan kadar 43%), seperangkat alat untuk pembedahan hewan uji, seperangkat alat dan reagen yang digunakan dalam pembuatan preparat mikroanatomi dengan metode parafin dan pewarnaan menggunakan Hematoksilin-Eosin, mikroskop cahaya serta peralatan mikrofotografi.

### Rancangan Penelitian

Penelitian ini menggunakan Rancangan Acak Lengkap (RAL), dengan sampel sebanyak 24 ekor mencit yang dikelompokkan secara acak menjadi 8 kelompok, setiap kelompok terdiri atas 3 ekor mencit. Pemberian perlakuan pada masing-masing kelompok adalah sebagai berikut:

Kel. A : diberi air (sebagai kontrol)

Kel. B : diberi minuman yang mengandung alkohol dengan kadar 43%

Kel. C : diberi serbuk kunir putih dengan dosis 500 mg/kg BB

Kel. D : diberi serbuk kunir putih dengan dosis 750 mg/kg BB

Kel. E : diberi serbuk kunir putih dengan dosis 1000 mg/kg BB

Kel. F : diberi minuman yang mengandung alkohol, setelah 2 jam diberi kunir putih dengan dosis 500 mg/kg BB

Kel. G : diberi minuman beralkohol, setelah 2 jam diberi kunir putih dengan dosis 750 mg/kg BB

Kel. H : diberi minuman beralkohol, setelah 2 jam diberi kunir putih dengan dosis 1000 mg/kg BB.

## Cara Kerja Penelitian

### Persiapan hewan uji

Mencit sebanyak 24 ekor diadaptasikan pada lingkungan laboratorium yang akan digunakan untuk penelitian selama 1 minggu. Kemudian secara acak dibagi menjadi 8 kelompok perlakuan, diidentifikasi dan ditimbang berat badannya untuk menentukan jumlah serbuk kunir putih yang akan diberikan.

### Penentuan dosis perlakuan

Penentuan dosis perlakuan berdasarkan dosis yang dikonsumsi manusia yang tertera pada label kemasan serbuk kunir putih yang dijual di pasaran. Pada kemasan tertera dosis penggunaan 1 sendok teh, 1 × sehari atau sebanyak 3,5 gram. dengan menggunakan tabel konversi dari Lauranch dan Bacharach dapat ditentukan dosis untuk mencit sebagai berikut:  $3500 \text{ mg} \times 0,0026 = 9,1 \text{ mg}$  untuk berat mencit 20 gram. Dosis untuk setiap kg BB mencit didapatkan  $9,1 \times 50 = 455 \text{ mg/kg BB}$ . Berdasarkan temuan dosis tersebut, diterapkan 3 peringkat dosis yakni 500, 750, dan 1000 mg/kg BB.

### Jalannya penelitian

Setelah hewan uji selesai diadaptasikan, kemudian diberi perlakuan sesuai dengan kelompoknya. Minuman beralkohol, air, dan seduhan serbuk kunir putih diberikan secara oral dengan menggunakan bantuan alat *gavage*. Perlakuan dilakukan setiap hari selama 8 hari berturut-turut. Pembedahan dilakukan pada hari ke-9. Pembuatan preparat mikroanatomi hepar menggunakan metode Parafin dengan pewarnaan Hematoksilin-Eosin. Pembacaan preparat dilakukan dengan menggunakan mikroskop cahaya binokuler serta dilakukan pemotretan pada setiap sampel preparat.

### Pengambilan data

Pengambilan data pada penelitian ini melalui pemeriksaan histopatologi, dengan analisis data menggunakan analisis deskriptif, yakni dengan mengamati dan membandingkan preparat mikroanatomi hepar kelompok kontrol dengan kelompok perlakuan. Jika diketahui ada perbedaan struktur mikroanatomi antara

kelompok kontrol dan kelompok perlakuan, maka langkah selanjutnya adalah mengidentifikasi jenis kerusakan yang terjadi pada masing-masing kelompok perlakuan.

## HASIL PENELITIAN

Pengamatan terhadap preparat mikroanatomi hepar mencit kontrol (A), memperlihatkan struktur hepar yang normal, yakni hepatosit tersusun radier dalam lobulus hepar, membentuk lempengan-lempengan sel, hepatosit berbentuk poligonal dan inti terletak sentris, vena porta, dan vena sentralis terlihat normal.

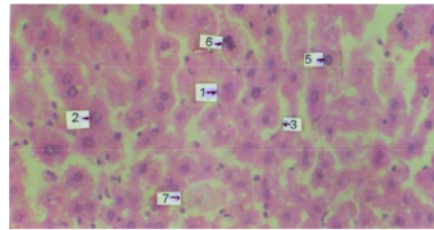
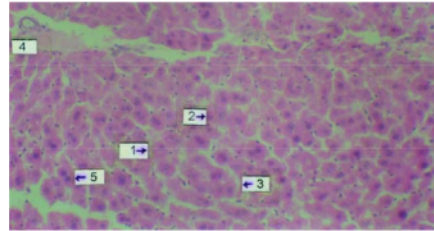
Pengamatan pada preparat mikroanatomi hepar mencit yang diberi kunir putih (perlakuan C, D, dan E) tidak menunjukkan perbedaan yang nyata dengan kontrol. Integritas kelompok sel baik, susunan hepatosit normal. Pada perlakuan B (diberi minuman beralkohol 43%), ditemukan perubahan-perubahan berupa inti piknosis, inti karioreksis, dan pembendungan darah pada vena porta, vena sentralis normal.

Pengamatan preparat mikroanatomi hepar mencit yang diberi perlakuan kombinasi, menunjukkan hal-hal sebagai berikut: pada perlakuan F (alk + KP 500 mg) dan perlakuan G (alk + KP 750 mg) terlihat adanya inti piknosis dan pembendungan darah pada vena porta, sedangkan vena sentralis tetap normal. Pada perlakuan H (alk + Kp 1000 mg) menunjukkan struktur mikroanatomi hepar normal. Secara ringkas, seluruh hasil pengamatan disajikan pada Tabel 1.

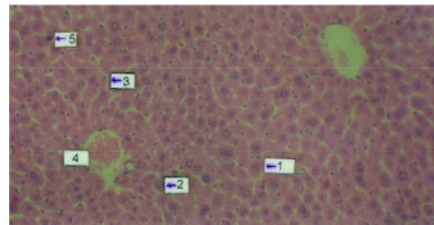
**Tabel 1.** Hasil Pengamatan Struktur Mikroanatomi Hepar Mencit

| Perlakuan | Hasil Pengamatan Struktur Mikroanatomi Hepar Mencit             |
|-----------|---|
| A         | VS normal; VP normal; Inti normal                               |
| B         | VS normal; VP pembendungan darah; Inti piknosis dan karioreksis |
| C         | VS normal; VP normal; Inti normal                               |
| D         | VS normal; VP normal; Inti normal                               |
| E         | VS normal; VP normal; Inti normal                               |
| F         | VS normal; VP pembendungan darah; Inti piknosis                 |
| G         | VS normal; VP pembendungan darah; Inti piknosis                 |
| H         | VS normal; VP normal; Inti normal                               |

Keterangan: VP = vena porta, VS = vena sentralis

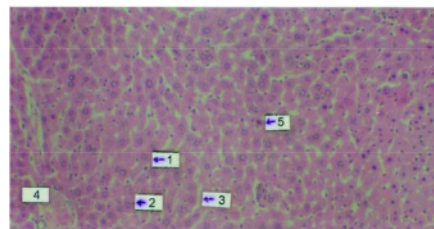


**Gambar 1.** Keadaan struktur mikroanatomi hepar mencit (*Mus musculus*) Swiss Webster Albino yang diberi kombinasi Whisky dan air. A: perbesaran 200× B: perbesaran 400×  
Keterangan: 1 Sel hepar; 2. Inti sel; 3. Sinusoid; 4. Pembendungan darah vena portae; 5. Piknosis; 6. Karioreksis; 7. Kariolisis



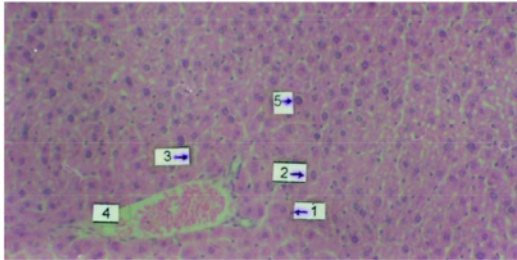
**Gambar 2.** Keadaan struktur mikroanatomi hepar mencit (*Mus musculus*) Swiss Webster Albino yang diberi kombinasi air dan seduhan serbuk rimpang kunir putih dosis 500 mg/kg BB/hari. Perbesaran 200×

Keterangan: 1 Sel hepar; 2. Inti sel; 3. Sinusoid; 4. Pembendungan darah vena portae; 5. Piknosis



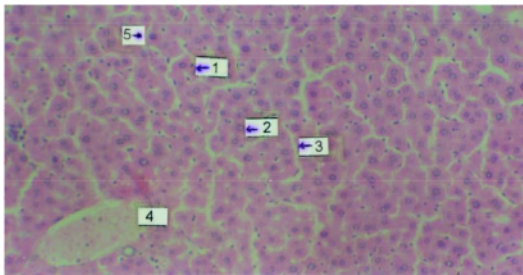
**Gambar 3.** Keadaan struktur mikroanatomi hepar mencit (*Mus musculus*) Swiss Webster Albino yang diberi kombinasi whisky dan seduhan serbuk rimpang kunir putih dosis 500 mg/kg BB/hari. Perbesaran 200×

Keterangan: 1 Sel hepar; 2. Inti sel; 3. Sinusoid; 4. Pembendungan darah vena portae; 5. Piknosis



**Gambar 4.** Keadaan struktur mikroanatomi hepar mencit (*Mus musculus*) Swiss Webster Albino yang diberi kombinasi whisky dan seduhan serbuk rimpang kunir putih dosis 750 mg/kg BB/hari. Perbesaran 200x

Keterangan: 1 Sel hepar; 2. Inti sel; 3. Sinusoid; 4. Pembendungan darah vena portae; 5. Piknosis



**Gambar 5.** Keadaan struktur mikroanatomi hepar mencit (*Mus musculus*) Swiss Webster Albino yang diberi kombinasi whisky dan seduhan serbuk rimpang kunir putih dosis 1000 mg/kg BB/hari. Perbesaran 200x

Keterangan: 1 Sel hepar; 2. Inti sel; 3. Sinusoid; 4. Pembendungan darah vena portae; 5. Piknosis

## PEMBAHASAN

Berdasarkan hasil pengamatan pada preparat mikroanatomi hepar mencit, menunjukkan ada perbedaan yang nyata antara hewan coba pada kelompok kontrol, kelompok yang diberi alkohol, dan kelompok yang diberi kunir putih. Hal ini menunjukkan bahwa alkohol berpotensi untuk merusak stuktur mikroanatomi hepar, sedangkan kunir putih tidak memiliki potensi untuk merusak struktur mikroanatomi hepar pada mencit. Potensi alkohol dalam menimbulkan kerusakan struktur mikroanatomi hepar juga terlihat pada kelompok yang diberi alkohol dan kunir putih. Pada kelompok ini (kelompok F, G dan H) dapat diamati adanya piknosis, dengan kuantitas sel yang mengalami berkurang seiring dengan menurunnya pemberian kadar kurkumin. Pada kelompok dengan pemberian *curcumin* sebesar 1000 mg/kg BB tidak lagi terlihat sel yang mengalami piknosis.

Metabolisme alkohol terjadi di dalam hepar. Hepatosit memiliki tiga jalur metabolisme alkohol, yang masing-

masing terletak pada bagian yang berlainan. Jalur pertama adalah jalur alko<sup>1</sup>l dehidrogenase (ADH) yang terletak pada sosisol. Dalam keadaan fisiologik, ADH memetabolisis alkohol yang berasal dari fermentasi dalam saluran cerna dan juga untuk proses dehidrogenase steroid dan omega oksidasi asam lemak. ADH memecah alkohol menjadi hidrogen dan asetaldehid, yang selanjutnya akan<sup>24</sup>raikan menjadi asetat. Asetat akan terurai lebih lanjut<sup>1</sup> menjadi H<sub>2</sub>O dan CO<sub>2</sub>. Jalur kedua adalah melalui *Microsomal<sup>1</sup>hanol Oxydizing System* (MEOS) yang terletak di dalam retikulum endoplasma. Dengan<sup>1</sup>rtolongan tiga komponen mikrosom, yakni sitokrom<sup>1</sup>450, reduktase, dan lesitin, alkohol diuraikan menjadi asetaldehida. Jalur ketiga melalui enzim katalase yang terdapat dalam peroksisom. Hidrogen yang dihasilkan dari metabolisme alkohol dapat mengubah keadaan redoks, pada pemakaian alkohol yang lama dapat mengecil. Perubahan ini dapat menimbulkan perubahan metabolisme lemak dan karbohidrat, dapat menyebabkan bertambahnya jaringan kolagen dan dalam<sup>1</sup>adaan tertentu dapat menghambat sintesis protein. Oksidasi alkohol dalam hepar menyebabkan berkurangnya oksidasi lemak dan meningkatnya lipogenesis dalam hepar. Pemakaian alkohol yang lama juga akan menimbulkan perubahan pada mitokondria, yang menyebabkan berkurangnya kapasitas untuk oksidasi lemak, sehingga dapat menyebabkan terjadinya perlemakan hepar (Volpicelli JR, 2001; Joewana, 198<sup>1</sup>)

Perubahan pada MEOS yang disebabkan<sup>1</sup>n pemakaian alkohol yang berlangsung lama dapat meningkatkan lipoprotein dan menyebabkan hiperlipidemia, berkurangnya penimbunan vitamin A dalam hepar, meningkatkan aktivasi senyawa hepatotoksik. Alkohol juga dapat menyebabkan terjadinya hipoglikemia (karena menghambat glukoneogenesis) dan ketoasidosis serta dapat menghambat sintesis protein. Asetaldehid dapat mempengaruhi mikrotubulus sehingga hepatosit menggebung. Sebaliknya sintesis kolagen bertambah sehingga menambah jaringan fibrotik. Semua hal ini menyebabkan konsumsi alkohol dalam waktu lama dan jumlah banyak dapat mengakibatkan kerusakan struktur mikroanatomi hepar (Monted, 2002).

Pada pemberian kunir putih dosis 500 dan 750 mg/kg BB setelah pemberian alkohol (perlakuan F dan G) masih terlihat adanya pembendungan darah pada vena porta dan terjadi piknosis hepatosit. Piknosis lebih banyak terlihat pada perlakuan F. Sedangkan pada perlakuan H (alk + Kp 1000 mg/kg BB), struktur mikroanatomi hepar terlihat normal. Hal ini karena kurkumin dapat menyebabkan peningkatan aktivitas enzim P-450 pada RER, sehingga aktivitas detoksikasi terhadap toksikan semakin meningkat.

Kemudian aktivitas enzim P-450 pada SER juga ikut meningkat. Keadaan ini akan memacu proses detoksifikasi toksikan, sehingga jumlah toksikan yang aktif semakin kecil. Kurkumin juga dapat memacu proses detoksifikasi asetaldehid. Hal ini menyebabkan terjadinya ikatan antara asetaldehid dengan makromolekul protein, sehingga kerusakan jaringan atau sel hepar dapat dihambat (Monted, 2002).

Alkohol yang masuk ke dalam tubuh juga akan direpons oleh sistem saraf pusat (McBride, 2002). Melalui sistem saraf simpatik akan diekskresi neurotransmitter, yang antara lain glutamat, serotonin, dan dopamin. Pelepasan dopamin dalam jumlah banyak akan menyebabkan vasospasme yang pada akhirnya akan menyebabkan kerusakan organ dan terbentuk radikal bebas (Heinz, 2002). Kurkumin sebagai antioksidan dapat mengurangi pembentukan radikal bebas, sehingga kerusakan pada organ dapat berkurang (Donatus, 1994).

Alkohol juga akan merangsang hipotalamus, sehingga menyebabkan sekresi *corticotropin releasing factor* (CRF) meningkat. Peningkatan CRF akan menyebabkan aktivitas kelenjar pituitari meningkat sehingga menyebabkan sekresi *adenocorticotropin hormon* (ACTH) juga meningkat. Peningkatan ACTH menyebabkan peningkatan aktivitas korteks adrenal, yang pada akhirnya meningkatkan hormon kortisol. Secara umum kortisol berperan untuk proses metabolik, memobilisasi glukosa, asam amino, lipid, dan asam lemak dan dimetabolisir di hepar. Secara khusus katekolamin dan kortisol dapat menekan respons imunitas. Peningkatan kadar katekolamin dan kortisol di dalam darah **13** menyebabkan gangguan metabolisme di dalam hepar. **13** Jika hal ini berlangsung dalam waktu yang lama dan dalam jumlah yang cukup besar akan menyebabkan gangguan fungsi hepar (Alvarez, 2002; Nishiguchi, 2002).

Berdasarkan hasil pengamatan struktur mikroanatomi hepar mencit (*Mus musculus*) dan pembahasan, dapat disimpulkan hal-hal sebagai berikut:

1. Pemberian minuman yang mengandung alkohol sebesar 43% dapat merusak struktur mikroanatomi hepar mencit.
2. Serbuk rimpang kunir putih (*Curcuma zedoaria*) berpotensi dalam mengurangi kerusakan struktur mikroanatomi hepar akibat pemberian alkohol pada mencit.
3. Dosis pemberian serbuk rimpang kunir putih yang paling efektif untuk mengurangi kerusakan struktur mikroanatomi hepar mencit adalah 1000 mg/kg BB.

## DAFTAR PUSTAKA

- Andriyani T, 1999. Pengaruh Pemberian Ethanol pada Struktur Mikroanatomi Organ Hati dan Ginjal Mencit Jantan (*Mus musculus*) Swiss Webster Albino. Semarang: Institut Keguruan dan Ilmu Pendidikan Semarang.
- Alvarez VE, Amieva VP, Sanchez RJ, Villalobos GM, Fernandez GE, and Castrillo AJM, 2002. Hypophysio-Adrenal Axis in Patients with Chronic Alcoholism. *An Med Interna* dec; 19(12): 626-628.
- Bloom W dan Fawcett DW, 1995. A Textbook of Histology. WB Saunders Company, London.
- Donatus, 1994. Aspek Farmakologi dan Toksikologi Perubahan Hayati Obat. Laboratorium Farmakologi dan Toksikologi Yogyakarta: Fakultas Farmasi UGM.
- Heinz DW, Bissette G, Homer D, Ragan P, Knable M, Alek S, Linnoila M, and Weinberger DR, 2002. Relationship between Cortisol and Serotonin metabolites and Transporter I Alcoholism (Correction of Alcoholism). *Pharmacopsychiatry*. Juli; 35(4): 127-134.
- Joewana S, 1989. Gangguan Penggunaan Zat Narkotika, Alkohol dan Zat Aktif Lain. Gramedia, Jakarta. 34-35.
- Junqueira LC dan Carneiro J, 1992. Histologi Dasar. Edisi 3. Lange Medical Publication, California.
- Kiso J, Suzuki Y, Watanabel N, Oshiwa Y dan Hikino, 1993. Antihepatotoksik Principles of Curcumin longa Rhizoma. *Plant Res. Med*. 49. 184-185.
- McBride WJ, Le AD, Noronha A, 2002. Central nervous system mechanisms in alcohol relapse. *Alcohol Clin Exp Res*. Feb; 26(2): 280-6.
- Minckler J, Anstall JB, dan Minckler TM, 1991. Pathobiology. Mosby International Ed. Japan: Topan Company.
- Monted AM, Oliva L, Beauge F, and Monted JC, 2002. Bile Salt Modulate Chronic Ethanol-Induce Hepatotoxicity. *Alcohol*. Jan-Feb; 37 (1): 25-29.
- Nishiguchi M, Kinoshita H, Taniguchi T, Utsumi T, Ouchi H, Kinami T, and Hishida S, 2002. Effects of Chronic Alcohol Administration on Changes of Extracellular Dopamine and Serotonin Concentration Induced by Methamphetamine-Comparison of Two Different Alcohol Preference Rat Strains. *Nihon Arukoru Yakubutsu Igakkai Zasshi* Dec; 37(6): 555-76
- Reith EJ dan Ross MH, 1993. Atlas of Descriptive Histology. 3rd. Ed. Harper and Row Publisher, New York.
- Sudaryono, Agus, Soelistyowati RD dan Matsyeh Sabirin, 1993. Penentuan Kinetika Reaksi Degradasi Kurkumin oleh Larutan Kuat KOH dengan Cara Spektrofotometri UV-Visibel Yogyakarta: Berkala Penelitian Pascasarjana UGM.
- Volpicelli JR, 2001. Alcohol Abuse and Alcoholism. *J Clin Psychiatry*. 62 Suppl 20: 4-10.

Reviewer: **Drs. Win Darmanto, M.S., Ph.D.**

ORIGINALITY REPORT

19%

SIMILARITY INDEX

16%

INTERNET SOURCES

4%

PUBLICATIONS

1%

STUDENT PAPERS

PRIMARY SOURCES

|   |   |    |
|---|---|----|
| 1 | <a href="http://lordbroken.wordpress.com">lordbroken.wordpress.com</a><br>Internet Source   | 6% |
| 2 | <a href="http://123dok.com">123dok.com</a><br>Internet Source   | 3% |
| 3 | Fahad S. Alshehri, Yusuf S. Althobaiti, Youssef Sari. "Effects of Administered Ethanol and Methamphetamine on Glial Glutamate Transporters in Rat Striatum and Hippocampus", Journal of Molecular Neuroscience, 2016<br>Publication | 1% |
| 4 | <a href="http://docobook.com">docobook.com</a><br>Internet Source   | 1% |
| 5 | <a href="http://jurnal.yudharta.ac.id">jurnal.yudharta.ac.id</a><br>Internet Source   | 1% |
| 6 | <a href="http://idoc.pub">idoc.pub</a><br>Internet Source   | 1% |
| 7 | <a href="http://docplayer.biz.tr">docplayer.biz.tr</a><br>Internet Source   | 1% |

|    |   |      |
|----|---|------|
| 8  | An Atlas of Histology, 1999.<br>Publication   | <1 % |
| 9  | acikbilim.yok.gov.tr<br>Internet Source   | <1 % |
| 10 | link.springer.com<br>Internet Source  | <1 % |
| 11 | www.kards.kagawa-u.ac.jp<br>Internet Source   | <1 % |
| 12 | H. Meng, Y. Liu, K. Li, J. Li. "Comparison of the Effects of Methotrexate and Methylprednisolone in Spinal Cord Injury in Rats", Drug Research, 2014<br>Publication | <1 % |
| 13 | dyacintaflora.blogspot.com<br>Internet Source   | <1 % |
| 14 | repositori.usu.ac.id<br>Internet Source   | <1 % |
| 15 | www.asrazaindoherbal.com<br>Internet Source   | <1 % |
| 16 | www.bbc.co.uk<br>Internet Source  | <1 % |
| 17 | Mei-Yu Yeh, Hui-Lian Che, Shu-Mei Wu. "An ongoing process: A qualitative study of how the alcohol-dependent free themselves of                                      | <1 % |



addiction through progressive abstinence",  
BMC Psychiatry, 2009

Publication

18

Muhammad Rifaldi, Poppy M. Lintong,  
Meilany F. Durry. "Efek pemberian  
metilprednisolon oral terhadap gambaran  
histopatologik hati tikus wistar (Rattus  
norvegicus)", Jurnal e-Biomedik, 2016

Publication

<1 %

19

adoc.pub

Internet Source

<1 %

20

ojs.uho.ac.id

Internet Source

<1 %

21

repository.uin-malang.ac.id

Internet Source

<1 %

22

repository.umnaw.ac.id

Internet Source

<1 %

23

www.semanticscholar.org

Internet Source

<1 %

24

zh.scribd.com

Internet Source

<1 %

25

Masami Nishikawa. "Alterations in Brain  
Serotonin Synthesis in Male Alcoholics  
Measured Using Positron Emission  
Tomography", Alcoholism Clinical and  
Experimental Research, 02/2009

<1 %

26

EŐEL, ErtuĐrul. "Alkol yoksunluĐunun n6robiyolojisi: 6d6l ve strese cevap sistemlerindeki deĐiŐiklikler", K6re İletiŐim Grubu Vakfı, 2005.

Publication

---

<1 %

---

Exclude quotes On

Exclude matches Off

Exclude bibliography On