

PERKEMBANGAN OVARIUM TIKUS YANG DIPAPAR RADIASI SINAR X

Nurjanah [✉] P Widiyaningrum

Jurusan Biologi, Fakultas MIPA, Universitas Negeri Semarang, Indonesia

Info Artikel

Sejarah Artikel:
Diterima Agustus 2016
Disetujui September 2016
Dipublikasikan Oktober 2016

Keywords:
Rattus norvegicus, Ovary development, X-rays, exposure

Abstrak

Penelitian ini bertujuan untuk mengetahui perkembangan ovarium tikus putih (*Rattus norvegicus*) galur Wistar yang dipapar radiasi sinar X, meliputi bobot dan gambaran histologisnya. Penelitian menggunakan 20 ekor tikus betina usia 1,5 bulan dengan bobot badan rata-rata 150 ± 13 gram. Tikus dikelompokkan ke dalam 4 perlakuan yaitu perlakuan dosis radiasi sinar X sebesar 50, 100 dan 150 mGray serta satu kelompok kontrol. Variabel yang diukur meliputi bobot ovarium utuh dan gambaran histologis ovarium. Radiasi dilakukan dengan cara penyinaran satu kali tembakan pada setiap tikus per hari selama 5 hari. Analisis data bobot ovarium dilakukan dengan dengan anova satu arah dilanjutkan dengan uji LSD pada taraf signifikansi 5%, sedangkan untuk data kualitatif gambaran histologis ovarium dianalisis secara deskriptif. Hasil analisis statistik memperlihatkan bahwa perlakuan dosis radiasi 50, 100 dan 150 mGray berpengaruh nyata terhadap bobot ovarium, yakni cenderung menurun dibanding kelompok kontrol. Pengamatan terhadap gambaran histologis ovarium memperlihatkan kerusakan ovarium mulai terjadi pada dosis 100 dan 150 mGray. Penelitian ini menyimpulkan bahwa paparan radiasi sinar X menyebabkan penurunan bobot ovarium dan pada dosis 100 mGray telah menimbulkan tanda kerusakan pada struktur histologi ovarium tikus putih galur Wistar.

Abstract

*This study aims to determine ovarian development of rats (*Rattus norvegicus*) after exposure X-ray radiation, especially weights and ovarian histology. The study used 12 female rats of 1.5 months and average body weight of 150 ± 13 grams. Female rats were divided into four groups: control, and variations in dose of 50 mGray (T1), 100 mGray (T2) and 150 mGray (T3). This study used a complete randomized block design. Radiation is done by irradiating one shot on each rat per day for 5 days. Statistical analysis for ovarian weight was performed by one way Anova and LSD Test, while qualitative data of ovarian histological were analyzed descriptively. The results showed that the variations in dose of X-ray radiation significantly ($P \leq 5\%$) of the ovarian weight. LSD test results further demonstrate that treatment of radiation doses 50, 100 and 150 mGray significant effect on ovarian weight, which decreases compared to the control group. This study concluded that exposure to X-ray radiation causes a decrease in ovarian weight and radiation dose of 100 mGray has caused damage to the structure of the ovarian histology Wistar rats.*

© 2016 Universitas Negeri Semarang

[✉] Alamat korespondensi:
Kampus Sekaran Gunungpati Semarang 50229

PENDAHULUAN

Sinar X merupakan gelombang elektromagnetik dengan panjang gelombang 0,02-10 Å. Sinar X memiliki daya tembus yang cukup tinggi terhadap sel-sel tubuh organisme. Radiasi sinar X dapat menyebabkan interaksi ionisasi dan eksitasi pada atom tubuh. Kedua interaksi tersebut menyebabkan timbulnya reaksi termal (panas) maupun non-termal pada tubuh organisme akibat hilangnya energi radiasi (Rudi *et al.* 2013). Sinar X banyak dimanfaatkan untuk peralatan di bidang kedokteran, seperti alat radiografi diagnostik untuk foto *rontgen*, *CT scan* dan peralatan lain yang digunakan untuk terapi dan diagnostik. Sinar X memiliki kemampuan untuk merusak sel atau jaringan target. Keuntungan dari pemanfaatan sinar X adalah dapat digunakan untuk merusak sel-sel target yang berbahaya bagi kesehatan, misalnya untuk terapi kanker dan mendiagnosis suatu penyakit (Suyatno 2008).

Seperti halnya dengan jenis gelombang elektromagnetik lainnya, sinar X juga memiliki pengaruh buruk bagi tubuh di samping memiliki sifat yang menguntungkan. Pengaruh non-termal sinar X dapat menyebabkan penghambatan pembentukan sel baru, perubahan struktur molekul, stres oksidatif dan pengaruh lainnya (Wilmink & Jessica 2011). Penelitian mengenai pengaruh radiasi gelombang elektromagnetik selain sinar X, terhadap perkembangan ovarium telah banyak dilakukan. Penelitian tersebut menggunakan jenis gelombang elektromagnetik seperti *microwave* dan radiofrekuensi yang dihasilkan dari gelombang *handphone*, *wi-fi*, *computer* dan televisi. Penelitian terhadap radiasi yang berasal dari gelombang *microwave* menyebabkan kerusakan histologi folikel ovarium. Kerusakan histologi disebabkan pengaruh termal dari radiasi (Rachael *et al.* 2010). Penelitian lain menyebutkan pengaruh gelombang elektromagnetik yang berasal dari *handphone* dapat menurunkan tingkat kesuburan tikus putih betina, ditandai dengan ditemukannya jumlah korpus luteum ovarium yang terpapar radiasi *handphone* lebih sedikit dibandingkan dengan kelompok yang tidak dipapar radiasi (Vahid *et al.* 2012).

Dewasa ini telah banyak peralatan medis untuk terapi dan diagnostik yang memanfaatkan sinar X, sehingga perlu dilakukan penelitian sejauh mana paparan radiasi sinar X mempengaruhi perubahan perkembangan ovarium tikus putih galur Wistar.

METODE PENELITIAN

Penelitian dilakukan di Laboratorium Biologi dan Laboratorium Fisika Medik FMIPA UNNES. Subjek penelitian adalah 20 ekor tikus putih betina galur Wistar usia 1,5 bulan dengan bobot badan 150 ± 13 gram. Tikus diaklimasi selama 3 hari untuk adaptasi kandang dan pakan, kemudian dibagi menjadi 4 kelompok secara acak, masing-masing terdiri dari 5 ekor tikus. Setiap kelompok ditempatkan dalam boks plastik ukuran 40x30x15 cm dengan penutup kawat kasa, serta diberi alas sekam padi. Satu kelompok untuk kontrol, dan tiga kelompok lain diberi perlakuan dosis paparan radiasi masing-masing T1 (50 mGray); T2 (100 mGray) dan T3 (150 mGray). Dosis paparan diberikan selama 5 hari berturut-turut, menggunakan alat radiografi diagnostik SF100BY, dengan tegangan KV. Paparan sinar X diatur pada 45 KV dengan arus 63 mA, serta waktu paparan 5 *sec* dan jarak penyinaran 60 cm dari obyek. Penetapan dosis radiasi mengacu pada Fauziyah dan Dwijananti (2013). Selama pemeliharaan, tikus diberi pakan dan minum secara *ad libitum*. Sebagai data penunjang, konsumsi pakan dan bobot badan selama masa percobaan dicatat. Setelah 5 hari dikenai paparan sinar X, tikus-tikus dibedah dan diambil organ ovariumnya lengkap dengan saluran reproduksinya kemudian ditimbang dalam keadaan utuh. Ovarium yang telah ditimbang segera difiksasi menggunakan larutan formalin 10% lalu diproses untuk dibuat preparat histologi sesuai standar yang dilakukan di Laboratorium Patologi Balai Besar Veteriner (BBVet) Wates Yogyakarta, dengan pengecatan Hematoksilin Eosin. Preparat diamati di bawah mikroskop cahaya untuk mendapatkan gambaran deskriptif kerusakan yang terjadi pada bagian-bagian ovarium terutama folikel ovarium.

HASIL DAN PEMBAHASAN

Data bobot ovarium tikus setelah 5 hari dipapar radiasi sinar X, disajikan pada Tabel 1. Data pada Tabel 1 memperlihatkan rata-rata bobot ovarium tertinggi terdapat pada kelompok perlakuan dosis 50 mGray, sedangkan terendah pada perlakuan 150 mGray. Berdasarkan hasil

analisis statistik Anava, perbedaan dosis radiasi sinar X memperlihatkan pengaruh signifikan ($P \leq 0.05$), dan setelah diuji menggunakan uji lanjut LSD diketahui bahwa bobot ovarium tikus pada perlakuan dosis 50, 100 dan 150 mGray masing-masing menunjukkan perbedaan dengan kontrol, serta perbedaan antar perlakuan.

Tabel 1. Rerata bobot ovarium tikus putih setelah paparan radiasi sinar X.

Group	Bobot ovarium (g)					Rataan (g)*
	1	2	3	4	5	
Kontrol	0,54	0,39	0,84	0,48	0,60	0,57 ± 0,12 ^a
T1	0,61	0,56	0,62	0,74	0,67	0,64 ± 0,31 ^b
T2	0,20	0,18	0,10	0,31	0,26	0,21 ± 0,71 ^c
T3	0,11	0,13	0,21	0,25	0,10	0,16 ± 0,13 ^d

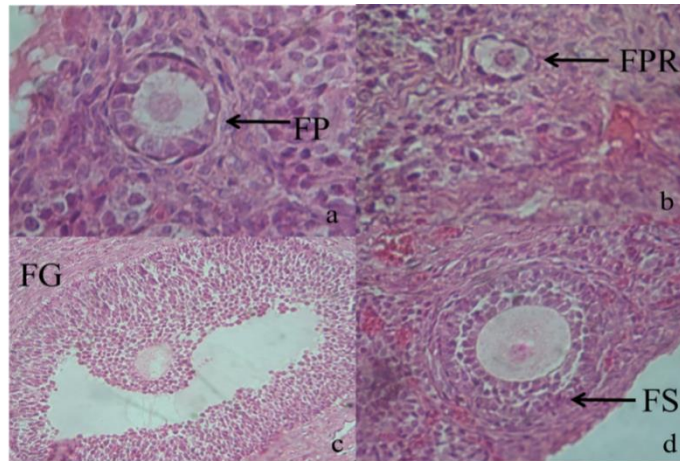
Keterangan *: notasi huruf yang berbeda pada kolom rata-rata menunjukkan perbedaan nyata berdasarkan uji LSD pada taraf 5%.

Jika dibandingkan dengan kelompok kontrol, perlakuan radiasi dengan dosis 50, 100 dan 150 mGray menunjukkan perbedaan nyata pada taraf signifikansi 5%. Bobot ovarium pada perlakuan dosis 50 mGray sedikit lebih tinggi dari rata-rata kelompok kontrol, karena pada perlakuan ini memperlihatkan adanya timbunan lemak di hampir seluruh permukaan saluran reproduksinya, sedangkan pada perlakuan yang lain tidak memperlihatkan hal ini. Pada perlakuan dosis 100 dan 150 mGray, bobot ovarium terlihat semakin kecil, dan menunjukkan perbedaan nyata antar perlakuan. Menurut Kurniati (2009) radiasi sinar X dapat menyebabkan terjadinya penimbunan lemak pada organ reproduksi. Selain itu sinar radiasi pada tingkatan tertentu dapat merusak kerja enzim yang berperan dalam konversi jaringan lemak akibat hilangnya sifat katalis enzim. Hal inilah yang diduga menyebabkan banyaknya lemak yang menutup permukaan organ reproduksi pada perlakuan 1. Paparan radiasi juga diketahui dapat menimbulkan berbagai respon biologis seperti rendahnya tingkat pertumbuhan sel dan jaringan, meningkatnya metabolisme tubuh, radang pada sel tubuh, penghambatan pembentukan sel baru dan pengaruh lainnya. Gangguan pada tahap perkembangan sel dan

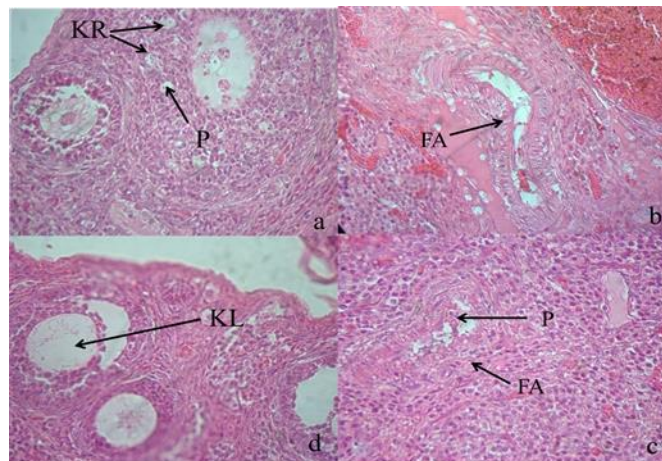
jaringan akan mempengaruhi bobot organ ovarium (Rachael *et al.* 2010).

Sel mamalia yang terpapar radiasi ternyata menyebabkan penurunan bobot organ termasuk bobot organ reproduksi. Paparan radiasi menyebabkan terjadinya penghambatan progres siklus sel, pengaktifan reaksi pertahanan molekul atau dikenal sebagai respon stres seluler. Hal tersebut menimbulkan pemendekan ukuran sel sehingga pertumbuhan organ terhambat (Wilmink & Jessica 2011). Penghambatan pertumbuhan menyebabkan ukuran organ menjadi lebih kecil dan bobot organ menjadi lebih ringan. Hal inilah yang diduga menyebabkan bobot ovarium perlakuan 3 dan 4 semakin rendah, bila dibandingkan dengan kelompok perlakuan 1 dan kelompok perlakuan 2. Tikus yang berusia 1,5 bulan masih dalam kategori masa pubertas, dimana sel-sel ovarium masih dalam proses pembentukan dan pematangan. Sel-sel yang masih dalam pembentukan cenderung sensitif terhadap paparan radiasi. Dosis ambang batas pada sel hewan yang masih dalam tahap perkembangan adalah 100-150 mGray (Alatas 2005).

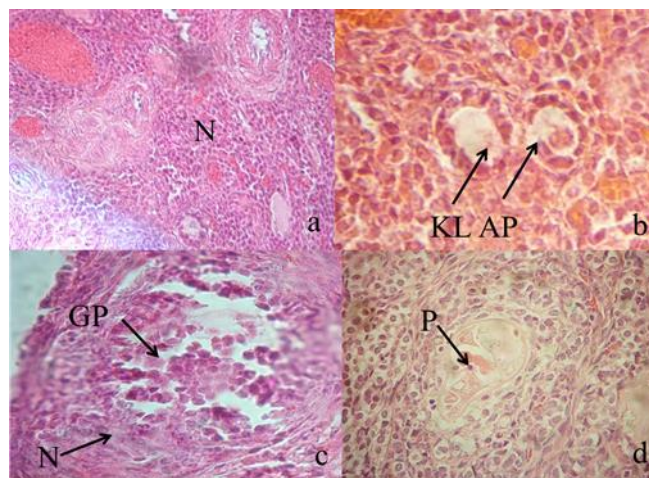
Gambaran histologis ovarium masing-masing perlakuan setelah dipapar radiasi sinar X ditunjukkan pada Gambar 1,2, 3, dan 4.



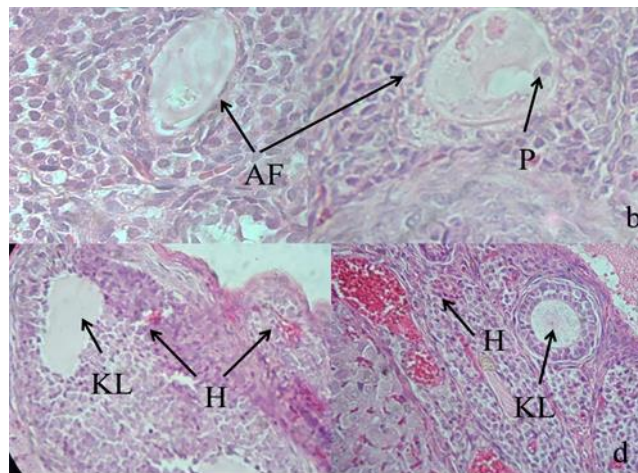
Gambar 1. Gambaran histologis folikel pada ovarium kelompok kontrol (T_0) memperlihatkan kondisi sel-sel granulosa dan folikel yang normal. Ovum dan folikel terlihat jelas, serta ditemukan folikel primer (FP); folikel primodial (FPR), folikel graff (FG) dan folikel sekunder (FS).



Gambar 2. Gambaran histologis ovarium pada T_2 (dosis 50 mGray). Pada kelompok ini ditemukan ovum yang mengalami karioreksis (KR), kariolisis (KL) dan piknosis (P), serta folikel abnormal (FA).



Gambar 3. Gambaran histologis folikel pada T_3 (dosis 100 mGray), memperlihatkan adanya folikel dan sel-sel granulosa yang mengalami nekrosis (bagian yang lingkari); ditemukan ovum yang mengalami kariolisis (KL) dan apoptosis (AP) yang ditandai dengan adanya sel granulosa pecah (GP), folikel mengalami nekrosis (N) dan piknosis (P).



Gambar 4. Gambaran histologis folikel pada T₄ (dosis 150mGray) memperlihatkan adanya folikel yang mengalami atresia (AF) dan mengalami piknosis (P). selain itu ditemukan folikel yang mengalami kariolisis (KL) sedangkan sel disekitarnya mengalami hiperemi (H).

Stres oksidatif disebabkan banyaknya radikal bebas yang terbentuk di dalam sel. Stres oksidatif terbentuk karena ionisasi molekul H₂O menjadi OH⁻ dalam bentuk *hidroksil peroksida*. Radikal bebas merusak sel-sel folikel sehingga jumlahnya terus berkurang (Rachael *et al.* 2010). Ionisasi akibat paparan radiasi dapat menimbulkan reaksi pembentukan radikal bebas. Radikal bebas yang terbentuk di dalam tubuh dapat menyebabkan stress oksidatif yang menyebabkan bobot ovarium rendah. Penurunan bobot organ reproduksi umumnya juga diikuti penurunan bobot pada organ seperti ginjal, hepar, otak dan organ tubuh lainnya (Behari 2010).

Sinar pengion seperti sinar X dan sinar gamma merusak sel dengan cara mentransfer sejumlah energi tertentu pada atom dan biomolekul sel tubuh sehingga menyebabkan kerusakan sel. Kerusakan yang timbul menyebabkan tubuh melakukan apoptosis maupun fagositosis, sehingga jumlah sel dalam tubuh berkurang. Penurunan sel tubuh akibat kerusakan sel dan jaringan menyebabkan ovarium tidak berkembang dengan baik (Nurhayati *et al.* 2011). Piknosis merupakan salah satu kematian sel yang ditandai dengan adanya penyusutan ukuran (mengecil) dan warna inti menjadi lebih gelap. Salah satu penyebab terjadinya piknosis adalah paparan radiasi. Radiasi yang berasal dari alat radiografi sinar X juga dapat menunjang terjadinya

piknosis. Piknosis merupakan penanda biologis paparan radiasi pada dosis yang rendah (Rozaq *et al.* 2013).

Apoptosis merupakan salah satu proses regulasi baik kualitas maupun ukuran. Apoptosis merupakan jenis kematian sel yang bersifat menguntungkan. Apoptosis berfungsi membuang sel tidak berguna dari tubuh. Apoptosis mengendalikan sel dalam jumlah dan kualitas. Apoptosis pertama kali diketahui dari perubahan sel granulosa dan terbentuknya piknosis (Tingen *et al.* 2009)

Apoptosis terjadi untuk membuang sel rusak akibat disrupsi sel homeostatis, stress oksidatif, panas, kerusakan DNA, faktor radiasi dan faktor lainnya. Apoptosis bias terjadi pada masa perkembangan folikel maupun perkembangan fetal (fetus) (Aitken *et al.* 2011). Apoptosis merupakan kematian sel yang menguntungkan berbeda dengan nekrosis. Nekrosis merupakan kerusakan sel secara akut. Radiasi juga dapat menyebabkan sel mengalami hiperemi. Hiperemi adalah timbunan darah pada permukaan sel diluar pembuluh darah. Hiperemi dapat disebabkan kerusakan sel karena adanya dilatasi kapiler darah sehingga terjadi peningkatan arus darah (Budiman *et al.* 2008).

Dilatasi dapat terjadi apabila tubuh mengeluarkan histamin atau dalam keadaan panas. Panas di dalam tubuh harus dikeluarkan dengan

cara pembesaran pembuluh darah untuk mempercepat hilangnya panas dari tubuh. Salah satu pengaruh dari radiasi adalah peningkatan suhu tubuh akibat reaksi panas. Folikel normal berbentuk bulat, namun setelah paparan radiasi beberapa folikel memiliki bentuk yang tidak normal. Bentuk yang tidak biasa ini dikenal dengan sebutan *abnormal shape*. Hal yang sama juga terjadi pada penelitian Fatma & Rezk (2004) dan Rezk & Azime (2013).

Beberapa ovarium memiliki kelainan bentuk, kerusakan pada sel granulosa, kariolisis serta karioreksis. Kariolisis adalah hilangnya sel inti atau memudarnya inti sel. Berbeda dengan karioreksis dimana inti sel terbagi menjadi beberapa potongan fragmen. Folikel atretik terbentuk selama masa reproduktif mamalia, prosesnya dikenal dengan atresia. Folikel atretik merupakan folikel normal yang mengalami degeneratif. Folikel atretik biasanya disertai adanya piknosis, reduksi sel granulosa akibat proliferasi dan kerusakan membran basal (Lee *et al.* 2000).

Makrofag juga terlihat pada ovarium usia neonatal (0-7 hari), tikus muda (10- 20 hari) dan pre pubertal (25-30 hari). Biasanya sel makrofag ditemui pada masa perkembangan folikel, proses atresia, ovulasi dan pembentukan korpus luteum. Tikus usia neonatal hingga pubertal yaitu 9-20 hari, banyak ditemui makrofag. Hal ini disebabkan meningkatnya konsentrasi FSH secara ekstrim pada usia tersebut. Usia menjelang dewasa jarang ditemukan makrofag pada folikel normal. Makrofag akan lebih sering ditemui pada proses atresia, apoptosis maupun nekrosis sel (Gaytan *et al.* 1998).

SIMPULAN

Paparan radiasi sinar X menyebabkan penurunan bobot ovarium dan pada dosis 100 mGray mampu menimbulkan kerusakan struktur histologi ovarium tikus putih galur Wistar. Radiasi sinar X dosis 100 dan 150 mGray menyebabkan penurunan bobot ovarium. Radiasi sinar X dosis 100 mGray menyebabkan kerusakan folikel yang ditandai dengan ditemukannya piknosis, apoptosis, nekrosis, kariolisis, karioreksi, hiperemi, jumlah

folikel atretik lebih banyak dan adanya makrofag pada folikel.

DAFTAR PUSTAKA

- Aitken JR, Jock KF, Karla JH & Jeff BK. 2011. Apoptosis in the Germ Line. *Soc Reprod Fert* 141: 139-150.
- Alatas Z. 2005. Efek Teratogenik Radiasi Pengion. Pusat Teknologi Keselamatan dan Metrologi Radiasi Batan 6 (3): 133-142.
- Behari J. 2010. Biological Responses of Mobile Phone Frequency Exposure. Bioelectromagnetics Laboratory: Jawaharlal Nehru University. *Indian J Exp Biol* 48: 959-981.
- Budiman H, Muslim A & Tongku NS. 2008. Perubahan Histopatologis Ovarium Mencit Akibat Keracunan Etilen Glikol. *Jurnal Kedokteran Hewan* 2 (2): 159-164.
- Fatma LR & Rezk RG. 2004. Evening Primrose Oil Attenuates Certain Radiation Induced Functional and Structural Disorders in Female Rats. *Egypt J Hosp Med* 16: 119-131.
- Fauziyah A & Dwijananti P. 2013. Pengaruh Radiasi Sinar X terhadap Motilitas Sperma pada Tikus Mencit (*Mus musculus*). *Unnes Physic Journal* 2 (2): 93-98.
- Gaytan F, Morales C, Bellido C, Aguilar E & Sanchez CJ. 1998. Ovarian Follicle Macrophages: Is Follicular Atresia in the Immature Rats a Macrophage-Mediated Event. *Biol Reprod* (58): 52-59.
- Kurniati R. 2009. Keberhasilan Kehamilan dan berat Badan Fetus Mencit (*Mus musculus* L.) yang Dipapari Radiasi Monitor Komputer. *Bioprospek Universitas Mulawarman* 6 (2): 23-27.
- Lee CJ, Park HH, Do BR, Yoon YD & Jin KK. 2000. Natural and Radiation-Induced Degeneration of Primordial and Primary Follicles in Mouse Ovary. *Anim Reprod Sci* (59): 109-117.
- Nurhayati S, Teja K & Mukh S. 2011. Superoksida Dismutase (SOD): Apa dan Bagaimana Perannya Dalam Radioterapi. Pusat Teknologi Keselamatan dan Metrologi Radiasi Batan. *Iptek Ilmiah Populer* 13 (2): 67-74.
- Rachael UM, Aweda MA, Babatunde EB & Awabajo FO. 2010. Low level microwave exposure decrease the number of male germ cells and effect vital organ of Sprague Dawley rats. *American journal*. 1(3): 22-32
- Rezk RG & Abd EA. 2013. Fucus Vesiculosus Ameliorates Histological and Biochemical Changes in Thyroid Gland and Ovary of Irradiates Rats. *Arab J Nucl Sci and Appl* 46 (3): 286-296.
- Rozaq AI, Munakhir M & Shantiningih RR. 2013. Perbedaan Jumlah Sel Piknosis Akibat Paparan

- Radiografi Periapikal Berulang Dua Kali Dibandingkan dengan Radiografi Panoramik pada Pasien RSGM Prof. Soedomo FKG UGM. Bagian Radiologi Dentomaksilofasial. Hlm: 119-123.
- Rudi, Pratiwi & Susilo. 2013. Pengukuran Paparan Radiasi Pesawat Sinar-X di Instalasi Radiodiagnostik untuk Proteksi Radiasi. *Unnes Physics journal* 1 (1): 19- 24.
- Suyatno F. 2008. Aplikasi Radiasi Sinar-X di Bidang Kedokteran untuk Menunjang Kesehatan Masyarakat. Seminar Nasional IV SDM Teknologi Nuklir: Yogyakarta. Hlm: 503-510.
- Tingen CM, Sarah KBG, Sarah EK, Jason TW, Lonnie S & Teresa KW. 2009. Prepubertal Primordial Follicle Loss in Mice is Not Due to Classical Apoptotic Pathways. *Biol Reprod* 81: 16-25.
- Vahid HJ, Dehghani K, Fatahi E, Nazari M dan Farzam M. 2012. The Effect of Mobile Phone Waves on the Reproduction Physiology in Adult Female Rats. *Adv Environ Biol* 6 (10): 2735-2741.
- Wilmink GJ & Jessica EG. 2011. Current State of Research on Biological Effect of Terahertz Radiation. *J Infrared Millim Tech* 32: 1074-1122.