PAPARAN ROKOK TEMBAKAU DAN ROKOK ELEKTRIK TERHADAP GAMBARAN HISTOPATOLOGI PARU TIKUS (*Rattus norvegicus)*

Skripsi

disusun sebagai salah satu syarat

untuk memperoleh gelar Sarjana Sains

Program Studi Biologi

oleh

Sofian Azalia Husain

4411411036

JURUSAN BIOLOGI

FAKULTAS MATEMATIKA DAN ILMU PENGETAHUAN ALAM

UNIVERSITAS NEGERI SEMARANG

2018

PERNYATAAN

Saya menyatakan dengan sebenar-benarnya bahwa skripsi saya yang berjudul "Paparan Rokok Tembakau dan Rokok Elektrik terhadap Gambaran Histopatologi Paru Tikus (*Rattus norvegicus)*" disusun berdasarkan hasil penelitian saya dengan arahan dosen pembimbing. Sumber informasi atau kutipan yang berasal atau dikutip dari karya yang diterbitkan telah disebutkan dalam teks dan dicantumkan dalam Daftar Pustaka di bagian akhir skripsi ini. skripsi ini belum pernah diajukan untuk memperoleh gelar dalam program sejenis di perguruan tinggi manapun.

Semarang, 5 Januari 2018

METERAI TEMPEL

6000

Sofian Azalia Husain

4411411036

PENGESAHAN

Skripsi yang berjudul

Paparan Rokok Tembakau dan Rokok Elektrik terhadap Gambaran Histopatologi Paru Tikus (*Rattus norvegicus)*

disusun oleh

Sofian Azalia Husain

4411411036

telah dipertahankan di hadapan sidang Panitia Ujian Skripsi FMIPA pada tanggal

12 Januari 2018

Panitia Ujian:

Ketua

Prof. Dr. Zaenuri, S.E., M.Si., Akt.
NIP.196412231988031001

Sekretaris

Dra. Endah Peniati, M.Si.
NIP.196511161191032001

Penguji Utama

Dr. Aditya Marianti, M.Si.
NIP.196712171993032001

Anggota Penguji/
Pembimbing I

Dr. dr. Nugrahaningsih WH, M. Kes
NIP.196907091998032001

Anggota Penguji/
Pembimbing II

Dr. Lisdiana, M.Si.
NIP.195911191986032001

ABSTRAK

Husain, S.A. 2018. Paparan Rokok Tembakau dan Rokok Elektrik terhadap Gambaran Histopatologi Paru Tikus (*Rattus norvegicus).* Skripsi. Jurusan Biologi Fakultas Matematika dan Ilmu Pengetahuan Alam Universitas Negeri Semarang. Dr. dr. Nugrahaningsih, W.H., M.Kes. dan Dr. Lisdiana, M.Si.

Merokok merupakan kegiatan yang berbahaya karena rokok mengandung berbagai macam zat kimia yang dapat merusak tubuh kita dan orang disekitar. Rokok ada dua jenis yaitu rokok tembakau dan rokok elektrik. Rokok tembakau adalah hasil olahan tembakau terbungkus termasuk cerutu atau bahan lainya. Rokok elektrik menguapkan cairan menggunakan baterai dan uapnya masuk ke paru-paru pemakai. Tujuan penelitian ini mengidentifikasi gambaran histopatologi paru tikus *Rattus norvegicus* setelah dipapar rokok elektrik dan rokok tembakau.

Penelitian ini merupakan penelitian *True Experimental* menggunakan *Post Test Control Group Design*. Populasi penelitian adalah tikus jantan galur Wistar dan diambil sampel sebayak 24 ekor. Penelitian ini menggunakan indikator kerusakan paru infiltrasi neutrofil, destruksi septum alveolar dan edema paru Analisis parameter tersebut menggunakan Analisis Chi-Square dan apabila berbeda signifikan dilanjutkan dengan uji Duncan Multiple Range Test. Metode pengumpulan data kualitatif dengan intepretasi preparat histologi secara deskriptif dan kuantitatif hasil skoring parameter kerusakan paru dari tiga kelompok yaitu kelompok kontrol (K), kelompok perlakuan satu (KP1) dipapar lima batang rokok, dan kelompok perlakuan dua (KP2) diapapar 5ml larutan rokok elektik.

Hasil dari penelitian ditemukan kerusakan jaringan paru dengan indikator infiltrasi neutrofil, destruksi septum alveolar dan edema paru dibandingkan dengan kelompok kontrol. Hasil analisis non parametric test Chi-Square memiliki nilai signifikasi 0,0000 yang berarti hasil uji statistik menggambarkan bahwa pemberian asap rokok tembakau dan elektrik berpengaruh terhadap kerusakan paru tikus diterima.

Kesimpulan penelitian ini pada preparat histologi paru tikus yang dipapar rokok tembakau dan rokok elektrik terjadi kerusakan yaitu destruksi septum, peradangan, konsolidasi paru dan alveolus dipenuhi eksudat.

Kata kunci : histopatologi paru, rokok elektrik, rokok tembakau

PRAKATA

Puji syukur kehadirat Allah SWT yang telah melimpahkan nikmat serta hidayah-Nya dan tak lupa sholawat serta salam senantiasa tercurah kepada Rasulullah Muhammad SAW, sehingga penulis dapat menyelesaikan skripsi yang berjudul "Paparan Rokok Tembakau dan Rokok Elektrik terhadap Gambaran Histopatologi Paru Tikus (*Rattus norvegicus)*".

Penyusunan Skripsi ini disusun sebagai salah satu syarat untuk memperoleh gelar Sarjana Sains Progam Studi Biologi Universitas Negeri Semarang

Penyusunan skripsi ini tidak lepas dari bimbingan serta dukungan dari berbagai pihak, oleh sebab itu penulis ingin menyampaikan rasa terima kasih kepada :

1. Rektor Universitas Negeri Semarang yang telah memberikan izin untuk melakukan penelitian
2. Dekan FMIPA Universitas Negeri Semarang yang telah memberikan ijin untuk melaksanakan penelitian.
3. Ketua Jurusan Biologi yang telah memberikan ijin untuk melaksanakan penelitian.
4. Dr. dr. Nugrahaningsih, W.H., M.Kes dan Dr. Lisdiana, M.Si selaku dosen pembimbing yang telah tulus dan sabar membimbing dan memberikan pengarahan kepada penulis dalam penyusunan skripsi ini.
5. Dr. Aditya Marianti, M.Si. sebagai dosen penguji yang sabar memberi pengarahan.
6. drh. Bambang Sutrisno, MP sebagai pembimbing pembacaan preparat histologi jaringan paru
7. Laboran Laboratorium Biologi Universitas Negeri Semarang yang telah membantu dalam proses penelitian
8. Keluarga tercinta yang selalu memberi semangat dan doa dalam penyusunan skripsi ini
9. Teman-teman Biologi angkatan 2011 yang telah memberikan masukan-masukan dalam menyusun skripsi ini.

10. Teman *game* NEST yang selalu memberikan semangat dan memberikan canda tawa dalam penyusunan skripsi ini.
11. Semua pihak yang telah membantu dalam penyusunan skripsi ini yang tidak dapat disebutkan satu-persatu.

Akhirnya penulis berharap semoga skripsi ini dapat bermanfaat bagi pembaca demi kebaikan di masa yang akan datang.

Sematang, 5 Januari 2018

Penulis

DAFTAR ISI

		Halaman
HALAMAN JUDUL	…….	i
LEMBAR KEASLIAN SKRIPSI	…….	ii
PENGESAHAN ..……		iii
ABSTRAK	……	iv
KATA PENGANTAR	……..	v
DAFTAR ISI	…….	vii
DAFTAR GAMBAR	……	ix
DAFTAR TABEL	…….	x
DAFTAR LAMPIRAN	…….	xi

BAB I PENDAHULUAN

A.	Latar Belakang……..	1
B.	Rumusan Masalah…….	3
C.	Tujuan Penelitian……..	3
D.	Manfaat Penelitian……	4
E.	Penegasan Istilah……..	4

BAB II TINJAUAN PUSTAKA

A.	Kandungan Senyawa dalam Rokok Tembakau ……	6
B.	Aktifitas Asap Rokok di dalam Paru ……	8
C.	Rokok Elektrik ……..	9
D.	Kandungan Rokok Elektrik ……...	11
E.	Aktifitas Uap Rokok Elektrik dalam Tubuh …….	11
F.	Struktur Histologi Paru …….	12
G.	Histopatologi Paru ……	14
H.	Kerangka Teori …….	15
I.	Hipotesis ……	16

BAB III METODE PENELITIAN

A. Waktu dan Tempat Penelitian ……... 17
B. Populasi dan Sampel ……. 17
C. Variabel Penelitian …… 18
D. Rancangan Penelitian …… 18
E. Alat dan Bahan …….. 18
F. Prosedur Penelitian ……... 20
G. Alur Penelitian …….. 24
H. Metode Pengumpulan Data ……... 25
I. Analisa Data …….. 26

BAB IV HASIL PENELITIAN DAN PEMBAHASAN

A. Hasil Penelitian ……. 27
B. Pembahasan ..…….. 34

BAB V SIMPULAN DAN SARAN

A. Simpulan …….. 39
B. Saran ..…… 39

DAFTAR PUSTAKA ...……. 40
LAMPIRAN ...…… 43

DAFTAR GAMBAR

Gambar		Halaman
1	Rokok elektrik …...…….	10
2	Tipe black …....……	10
3	Tipe exclusive box ……..	10
4	Kerangka Teori ……	15
5	Alur penelitian …….	24
6	Struktur histologi alveolus normal pada paru tikus dengan perbesaran 400X …….…….	27
7	Struktur histologi paru tikus yang dipapar asap rokok tembakau dengan perbesaran 400X ……..……	29
8	Struktur histologi paru tikus yang dipapar asap rokok elektrik dengan perbesaran 400X ……..……	30

DAFTAR TABEL

Tabel		Halaman
1	Senyawa-senyawa dalam asap rokok ……..……	6
2	Pemberian perlakuan penelitian ……..…….……	18
3	Alat penelitian ……..……...	18
4	Bahan penelitian ……..…….……	19
5	Skor derajat kerusakan histologis paru tikus akibat paparan asap rokok antar semua kelompok …….……..	25
6	Hasil rata-rata skor kerusakan paru ……..	31
7	Skoring kerusakan paru tikus ……...……	34

DAFTAR LAMPIRAN

Lampiran
Halaman

1 Uji Normalitas, Homogenitas, Non Parametric Test Chi-Square, Duncan Multiple Range Test …….……. 43

2 Hasil Skoring Kerusakan Paru ……..…….. 46

3 Hasil Analisis Histopatologi Paru ……..……. 47

4 SK Dosen Pembimbing ……..……. 49

5 Dokumentasi Penelitian ……..……. 50

BAB I
PENDAHULUAN

A. Latar Belakang

Pada dasarnya merokok merupakan kegiatan yang berbahaya karena rokok mengandung berbagai macam zat kimia yang dapat merusak tubuh kita dan orang di sekitar. Menurut World Health Organization (WHO) tahun 1998 sekitar 1235 juta orang dewasa adalah perokok di antara 5926 juta populasi dunia dan diperkirakan meningkat menjadi 1571 juta pada tahun 2020. Di Amerika Serikat, tembakau merupakan penyebab lebih dari 400.000 kematian pertahun, sepertiga jumlah tersebut disebabkan oleh kanker paru, dua pertiga lainnya disebabkan oleh aterosklerosis, infark miokardium dan gagal jantung. Indonesia berada pada urutan ketiga dari 10 negara yang memiliki perokok tertinggi di dunia dimana urutan pertama adalah Cina dan kedudukan kedua adalah India.

Rokok merupakan barang yang masih kontroversi di kalangan masyarakat Indonesia, seperti kita ketahui bahwa jumlah konsumen rokok di Indonesia adalah salah satu yang terbanyak di dunia. Perkembangan rokok yang pesat di Indonesia merupakan dampak dari lemahnya peraturan dari pemerintah untuk melarang rokok di Indonesia. Hal ini menjadi surga bagi industri-industri rokok dunia. Amerika yang dahulu disebut sebagai Negara Marlboro karena merupakan negara pendiri Marlboro, justru sekarang melakukan pengetatan peraturan untuk mengurangi rokok. Mulai dari melarang adanya iklan rokok sampai manaikan harga rokok dengan harga yang sangat tinggi, dan hal tersebut saat ini telah berhasil mengurangi rokok di Amerika dengan cukup pesat.

Ironisanya saat ini justru perokok sedang menjamur di Indonesia sementara negara asal perusahaan rokok terbesar tengah berusaha menguranginya. Pesatnya industri rokok di Indonesia juga faktor dari kurangnya pendidikan tentang rokok di Indonesia. Kebanyakan pecandu rokok di Indonesia awalnya hanya ingin mencoba rokok tanpa berniat

menjadi perokok aktif, namun hal itu berubah setelah beberapakali mencoba rokok, zat adiktif yang terkandung dalam rokok membuat pencoba rokok tersebut ketagihan dan secara tak sadar menjadi perokok aktif yang merokok secara rutin.

Selama ini rokok hanya banyak dikaji dari sisi negatifnya saja. Sangat jarang pihak yang memaparkan dampak positif rokok bagi kehidupan masyarakat. Roda pemerintahan ikut terbantu melalui cukai yang diterima dari industri rokok. Cukai yang diterima oleh pemerintah dari industri rokok dari tahun ke tahun meningkat. Pada tahun 2001 pendapatan negara melalui industri rokok senilai Rp 17 triliun. Kemudian pada tahun 2007 angka ini melambung menjadi Rp 42,03 triliun. Harus diakui bahwa pada dasarnya pemerintah ingin meningkatkan pendapatannya dari cukai rokok. Hal terbukti dengan telah berulangkali Peraturan Menteri Keuangan tentang Cukai Tembakau di revisi. Setidaknya Peraturan Menteri Keuangan No.43/PMK.04/ 2005 tentang Penetapan Harga Dasar dan Tarif Cukai Hasil Tembakau telah 2 kali direvisi. Kemudian lahir Peraturan No.118/PMK.04/2006 yang berisi tentang Kenaikan Tarif Cukai Rokok. Bagi kota-kota tertentu kehadiran indsustri rokok mampu menyokong perekonomian daerahnya, seperti Kota Kediri, 68 % Pendapatan Asli Daerahnya (PAD) berasal dari industri rokok. Hal yang sama juga dialami oleh Kabupaten Kudus, Kota Surabaya, Kota Malang, dan Kabupaten Malang.

Pada tahun 2003, SBT Co Ltd sebuah perusahaan yang berbasis di Beijing, RRC, yang sekarang dikuasai oleh Golden Dragon Group Ltd mengembangkan rokok tembakau menjadi rokok elektrik yaitu teknologi rokok terkini berupa alat yang dioperasikan dengan baterai dimana rokok sudah diolah dalam bentuk cairan dengan kerjanya yaitu merubah zat-zat kimia yang terkandung dalam cairan menjadi uap hasil pemanasan baterai dan megalirkannya ke tubuh perokok. Banyak masyarakat beranggapan bahwa rokok elektrik lebih sehat bila dibandingkan dengan rokok tembakau yang berbahan tembakau. Hal ini disebabkan oleh bahan kimia yang terdapat pada rokok elektrik lebih sedikit dibandingkan dengan rokok tembakau.

Departemen kesehatan melaporkan rokok elektrik mempunyai kandungan proeplin glikol, gliserol, air suling, perasa dan nikotin pelarut atau *nikotin plus plester*, yang akan berubah menjadi nitronisme bila terkena panas. Nitronisme merupakan salah satu penyebab kanker.

Rokok elektrik tidak mengandung karbon monoksida seperti pada rokok tembakau yang dapat menyebabkan ketidakseimbangan sel-sel dalam tubuh yang disebut radikal bebas, hal ini membuat peneliti tertarik untuk melakukan penelitian mengenai gambaran histopatologi sel paru-paru (pulmo) tikus *Ratus norvegicus* terhadap paparan rokok elektrik dan rokok tembakau.

Pada penelitian ini, peneliti menggunakan hewan coba tikus *Rattus norvegicus* karena hewan ini memiliki metabolisme yang mirip dengan manusia, dapat ditemukan dan ditangani dengan mudah, serta diharapkan penganmbilan data dapat lebih akurat.

B. Rumusan Masalah

Bagaimana gambaran histopatologi paru tikus *Rattus norvegicus* setelah dipapar rokok elektrik dan rokok tembakau.

C. Tujuan Penelitian

1. Tujuan Umum

Mengidentifikasi gambaran histopatologi paru tikus *Rattus norvegicus* setelah dipapar rokok elektrik dan rokok tembakau.

2. Tujuan Khusus

a. Mengidentifikasi gambaran histopatologi paru tikus *Rattus norvegicus* setelah dipapar rokok elektrik.
b. Mengidentifikasi gambaran histopatologi paru tikus *Rattus norvegicus* setelah dipapar rokok tembakau.
c. Menganalisis perbedaan gambaran histopatologi paru tikus *Rattus norvegicus* setelah dipapar rokok elektrik, rokok tembakau, dan tidak dipapar rokok.

D. Manfaat Penelitian

1. Manfaat Teoritis

Penelitian ini diharapkan dapat memberikan penjelasan secara ilmiah mengenai tingkat kerusakan paru yang telah dipapar rokok elektrik dan rokok tembakau.

2. Manfaat Aplikatif

Menjadi dasar pertimbangan untuk masyarakat pengguna rokok supaya dapat lebih tepat dalam memilih rokok mana yang lebih ringan dalam memberikan dampak kepada orang yang terpapar.

E. Penegasan Istilah

1. Rokok Elektrik

   Rokok elektrik adalah rokok yang digunakan dengan tenaga baterai, namun tidak membakar tembakau seperti produk rokok biasa. Rokok ini membakar cairan menggunakan baterai dan uapnya masuk ke paru-paru pemakai. Dalam penelitian ini rokok elektrik yang dimaksud adalah seperangkat alat yang dapat menguapkan cairan refil seolah-olah seperti rokok yang nantinya dipaparkan ke tikus percobaan yang dan akan dilihat histopatologi parunya.

2. Rokok tembakau

   Rokok tembakau adalah hasil olahan tembakau yang terbungkus termasuk cerutu atau bahan lainya yang dihasilkan dari tanaman *Nicotiana tabacum, Nicotiana rustica* dan spesies lainnya atau sintesisnya yang mengandung nikotin dan tar dengan atau tanpa bahan tambahan. Dalam penelitian ini rokok tembakau yang digunakan adalah rokok filter yang umum dikonsumsi sebagian besar masyarakat dan nantinya dipaparkan ke tikus percobaan yang akan dilihat histologi parunya.

3. Histopatologi paru

Histopatologi adalah ilmu yang mempelajari kondisi dan fungsi jaringan dalam hubungannya dengan penyakit. Histopatologi sangat penting dalam mendiagnosis penyakit, dan menjadi salah satu pertimbangan dalam penegakan diagnosis, melalui hasil pengamatan terhadap jaringan. Histopatologi paru merupakan kondisi paru yang dipapar dengan asap rokok, sehingga memiliki struktur yang abnormal seperti infiltrasi sel radang, destruksi septum alveolar dan edema paru. Pemeriksaan dilakukan dengan pembuatan preparat histologi paru menggunakan pewarnaan Hematoksilin Eosin yang akan dilaksanakan di Laboratorium Anatomi Patologi Rumah Sakit Roemani Semarang.

BAB II

TINJAUAN PUSTAKA

A. Kandungan Senyawa dalam Rokok Tembakau

Rokok adalah salah satu zat adiktif yang bila digunakan mengakibatkan bahaya bagi kesehatan individu dan masyarakat. Kemudian ada juga yang menyebutkan bahwa rokok adalah hasil olahan tembakau terbungkus termasuk cerutu atau bahan lainya yang dihasilkan dari tanamam *Nicotiana tabacum*, *Nicotiana rustica* dan spesies lainnya atau sintesisnya yang mengandung nikotin dan tar dengan atau tanpa bahan tambahan. (Tendra *et al*, 2003)

Rokok berbahan baku dari tembakau yang diperoleh dari tanaman *Nicotiana tabacum L*. Tembakau dipergunakan sebagai bahan untuk sigaret, cerutu, tembakau untuk pipa serta pemakaian oral. Di Indonesia, tembakau ditambah cengkih dan bahan-bahan lain dicampur untuk dibuat rokok kretek. Selain kretek, tembakau juga dapat digunakan sebagai rokok linting, rokok putih, cerutu, rokok pipa, dan tembakau tanpa asap (chewing tobacco atau tembakau kunyah).

Asap rokok mengandung 4.000 lebih bahan kimia yang beracun. Asap rokok mengandung karbon monoksida (CO), nikotin, tar, formaldehid, kromium, benzen, dan *polyccylic aromatic hidrocarbon* yang mengandung radikal bebas berbahaya (Ambrose, 2004). Beberapa senyawa-senyawa yang tekadung didalam asap rokok dapat dilihat pada tabel 1

Tabel 1 Senyawa-senyawa dalam asap rokok

Senyawa	Efek
Fase partikel	
Tar	Karsinogen
Hidrokarbon aromatik polinuklear	Karsinogen
Nikotin	Stimulator, depresor ganglion, karsinogen
Fenol	Karsinogen dan iritan
Benzo(α)piren	Karsinogen
β-Nafitalmin	Karsinogen
N-Nitrosonimikotin	Karsinogen
Logam renik	Karsinogen

Indol	Akselator tumor
Karbazol	Akselator tumor
Katekol	Kokarsinogen
Fase gas	
Karbonmonoksida	Pengurangan transfer dan pemakaian 0_2
Asam hidrosianat	Sitotoksik dan iritan
Asetildehid	Sitotoksik dan iritan
Akrolein	Sitotoksik dan iritan
Amonia	Sitotoksik dan iritan
Formaldehid	Sitotoksik dan iritan
Oksida dan nitrogen	Sitotoksik dan iritan
Nitrosamin	Karsinogen
Hidrozin	Karsinogen
Vinil klorida	Karsinogen

(Widodo 2007)

Salah satu kandungan rokok yang merupakan gas beracun adalah karbon monoksida. Senyawa ini merupakan gas yang tidak memiliki rasa dan bau. Akibat sifat alami senyawa tersebut, tubuh menjadi kesulitan untuk membedakan karbon monoksida dan oksigen. Akibatnya sel-sel darah merah akan lebih banyak berikatan dengan karbon monoksida dibanding dengan oksigen. Jika senyawa ini terhirup, maka fungsi otot dan jantung akan menurun. Hal ini akan menyebabkan kelelahan, lemas, dan pusing. Dalam skala besar, seseorang yang menghirupnya bisa jatuh ke dalam koma atau bahkan kematian. Kondisi janin, seseorang yang memiliki gangguan jantung, dan mereka yang punya penyakit paru-paru merupakan pihak yang paling rentan terhadap racun ini. (Ikhsan, 2012)

Kandungan rokok yang paling sering disinggung-singgung adalah nikotin. Senyawa ini merupakan alkaloid yang memiliki efek candu lebih kuat daripada morfin. (Karia, 2012) Nikotin berfungsi sebagai perantara dalam sistem saraf otak yang menyebabkan berbagai reaksi biokimia, termasuk efek menyenangkan dan menenangkan bagi perokok. Nikotin yang telah diserap perokok akan masuk ke aliran darah untuk kemudian merangsang kerja kelenjar adrenalin. Hal ini menyebabkan hormon adrenalin diproduksi lebih banyak sehingga menyebabkan peningkatan tekanan darah, denyut jantung, dan pernapasan. Efek yang mungkin muncul akibat paparan nikotin adalah muntah, kejang, depresi pada sistem saraf pusat, dan terhambatnya pertumbuhan.

Satu kandungan rokok lainnya yang terdiri dari beberapa bahan kimia karsinogenik adalah tar. Tar yang terhirup oleh perokok akan mengendap di paru-paru, sekitar 70 persen banyaknya. Tar yang bermukim di paru-paru ini kemungkinan besar bisa menyebabkan seorang perokok menderita kanker paru-paru, emfisema, atau penyakit bronkial.

B. Aktifitas Asap Rokok di dalam Paru

Asap rokok merupakan polutan udara yang dapat mengakibatkan stres oksidatif paru (Triana 2014). Rata-rata massa partikel adalah 0,3-0,4 mikrometer. Partikel dengan ukuran tersebut mampu menembus dan disimpan didalam paru. Asap rokok yang masuk kedalam paru akan tersinyalir oleh sel sebagai benda asing yang bersifat patogen, dan meningkatkan respon imun tubuh. Nikotin yang masuk kedalam paru akan berdifusi kedalam kapiler darah. Nikotin akan beredar kedalam tubuh secara sistemik. Efek primer yang disebabkan oleh nikotin diperantarai oleh reseptor. Nikotin bekerja sebagai agen terhadap nAChRs (*nicotinic acetylecholine receptors*), yang ditemukan pada sistem saraf pusat dan perifer serta pada berbagai sel didalam tubuh. Seperti sel dendritik, sel T, sel B, keratinosit, dan makrofag (Suwardi *et al.* 2011)

Stres oksidatif yang diakibatkan asap rokok berkaitan dengan peningkatan sekuestrasi neutrofil di mikrovaskuler pulmonal sehingga terjadi infiltrasi neutrofil (Arkeman & David 2006). Selain itu juga memodifikasi fungsi antielastase pada saluran napas yang seharusnya bekerja menghambat elastase netrofil menjadi tidak berfungsi sehingga terjadi kerusakan pada interstitial alveolus (Marwan *et al.* 2005). Oksidan dari asap rokok akan menghabiskan antioksidan intraseluler dalam sel paru melalui mekanisme yang dikaitkan terhadap proses stres oksidatif. Stres oksidatif menyebabkan peroksidasi lipid yang akan menimbulkan kerusakan sel dan inflamasi. Proses inflamasi akan mengaktifkan sel alveolar makrofag, aktivasi sel tersebut akan menyebabkan dilepaskannya faktor kemotatik yang mengikat neutrofil, Interleukin 8, LTB_4, ROS dalam sirkulasi dan TNFα. Faktor-faktor tersebut

akan merangsang netrofil melepaskan protease juga oksidan *singlet oxygen* (O_2^-) yang bersama dengan *matrix metalloproteinase* (MMPs) dan mengakibatkan hipersekresi mukus, fibrosis, dan proteolisis pada jaringan paru (Marwan 2005). Stres oksidatif juga mengakibatkan inaktivasi antiprotease, sehingga enzim proteolitik elaktase dan kolagenase (yang disintesa netrofil) akan menjadi dominan dengan akibat akhir peningkatan destruksi jaringan elastis maupun kolagen dari paru (Triana 2014). ROS yang tinggi akan menyebabkan permeabilitas endotel kapiler menjadi naik. Sehingga protein plasma keluar bersama cairan kemudian tertimbun didalam jaringan (Widodo 2007). Proses edema mula-mula terjadi hanya terdapat pada jaringan interstitial pada septum alveoli yang selanjutnya menjadi edema alveolar. Jika cairan terus bertambah dan berlebihan akan mendesak septum alveoli dan septum alveoli menipis sehingga terjadi atrofi (Marwan 2005).

C. Rokok Elektrik

Rokok Elektrik adalah rokok yang beroperasi menggunakan tenaga baterai. Namun tidak membakar tembakau seperti produk rokok biasa. Rokok ini membakar cairan menggunakan baterai dan uapnya masuk ke paru-paru pemakai (Yani, 2010).

Rokok elektrik adalah sebuah inovasi dari bentuk rokok tembakau menjadi rokok modern. Rokok elektrik pertama kali dikembangkan pada tahun 2003 oleh SBT Co Ltd, sebuah perusahaan yang berbasis Beijing, RRC, yang sekarang dikuasai oleh Golden Dragon Group Ltd Pada tahun 2004. Ruyan mengambil alih proyek untuk mengembangkan teknologi yang muncul. Diserap secara resmi 2 Ruyan SBT Co Ltd dan nama mereka diubah menjadi SBT RUYAN Technology &Development Co, Ltd. Rokok *elektrik* menggunakan kepingan pintar/cerdas dan sensor *aerodinamis* untuk mengendalikan asap yang dihasilkan dan terdapat cairan berberat jenis rendah yang digunakan untuk memproduksi uap dan aroma melalui transmisi penyalur *super mikro* yang berbentuk saluran kecil berongga.



Gambar 1 Rokok elektrik

Rokok ini memiliki 2 macam produk yaitu :

1. Tipe black, kelengkapannya 1 baterai, 1 *atomizer*, 3 *charger* dan 10 *refill*.

Gambar 2 Tipe black (sumber: www.toko nabil.com)

2. Tipe exclusive box, kelengkapannya adalah 1 baterai, 1 *atomizer*, 2 *charger* dan 10 *refill*.

Gambar 3 Tipe exclusive box (sumber: www.toko nabil.com)

Rokok elektrik diakui sebagai rokok yang lebih sehat dan ramah lingkungan daripada rokok biasa dan tidak menimbulkan bau dan asap. Selain itu, rokok elektrik lebih hemat dari pada rokok tembakau karena bisa diisi ulang (Yani, 2010) .

D. Kandungan Rokok Elektrik

Rokok elektrik memiliki kandungan toksin dalam jumlah banyak yang sebetulnya isi keseluruhan dari rokok ini adalah zat nikotin yang bervariasi, yaitu nikotin pelarut, propilen glikol, dietilen glikol, dan gliseren yang apabila dipanaskan akan menghasilkan nitrotisme. Larutan nitrotismeini nantinya akan menjadi penyebab munculnya penyakit kanker (Rigotti, 2015).

Menurut dr. Mukhtar Ihksan pada acara reportase siang di Trans 7 (2010) bahwa rokok elektrik tidak memiliki 4000 bahan kimia yang ada dalam rokok tembakau, namun rokok *elektrik* masih mengandung satu zat yaitu nikotin plus plefer yang ditambahkan dalam rokok tersebut. Bahaya nikotin masih ada pada rokok tersebut karena nikotin dapat menimbulkan penyempitan pembuluh darah, keluhan berdebar dan peningkatan tekanan darah.

Rokok ini memiliki kandungan nikotin sebesar 6 mg. Kandungan tersebut merupakan kandungan tertinggi dalam satu refill. konsumsi 1 pc cartridge sekitar 150 hisapan, atau setara dengan 10 batang rokok tembakau (Sanford, 2014).

E. Aktifitas Uap Rokok Elektrik dalam Tubuh

Kandungan pada cairan rokok elektrik berbeda-beda, namun pada umumnya berisi larutan terdiri dari 4 jenis campuran yaitu nikotin, propilen glikol, gliserin, air dan *flavoring* (perisa) (WHO, 2014).

Nikotin adalah zat yang sangat adiktif yang dapat merangsang sistem saraf, meningkatkan denyut jantung dan tekanan darah (Cobb,2010). Selain itu, nikotin terbukti memiliki efek buruk pada proses reproduksi, berat badan janin dan perkembangan otak anak. Efek kronis yang berhubungan dengan paparan nikotin antara lain gangguan pada pembuluh darah, seperti penyempitan atau pengentalan darah. Kandungan kadar nikotin dalam likuid rokok elektrik bervariasi dari kadar rendah hingga kadar tinggi. Namun seringkali kadar nikotin yang tertera di label tidak sesuai dan berbeda signifikan dari kadar yang diukur sebenarnya. Beberapa studi di dunia telah membuktikan inkonsistensi kadar nikotin tersebut. Demikian pula, hasil pengujian laboratorium oleh

Badan POM terhadap 7 (tujuh) merek likuid rokok elektrik yang dijual melalui kedai rokok dan secara *online*, ditemukan 4 (empat) merek diantaranya menunjukkan hasil kadar nikotin positif yang berbeda dengan yang tertera di label dengan simpangan deviasi sebesar 12,8% - 19,8%. Tentu saja, nikotin apabila digunakan secara berlebihan dalam jangka waktu yang lama dan gradual akan terakumulasi dalam tubuh sehingga tidak dapat ditoleransi oleh tubuh dan dapat mengakibatkan gangguan kesehatan yang serius.

Propilen glikol adalah zat dalam kepulan asap buatan yang biasanya dibuat dengan "*fog machine*" di acara-acara panggung teatrikal, atau juga digunakan sebagai *antifrezee*, pelarut obat dan pengawet makanan. Zat ini jika dihirup menyebabkan iritasi pernapasan, dan secara kronis menyebabkan asma, mengi (*wheezing*), sesak dada, penurunan fungsi paru-paru, dan obstruksi jalan pernapasan (Tanuwihardjo, 2012).

F. Struktur Histologi Paru

Paru merupakan alat penting pada respirasi, mempunyai struktur seperti karet busa (spons), lunak dan kenya. paru-paru dibagi menjadi paru kanan, dan paru kiri. Paru mengisi rongga dada, dan dipisahkan oleh jantung beserta pembuluh darah besarnya. Paru adalah organ yang berbentuk kerucut dangan puncak (*apek pulmonalis*) di atas dan muncul sedikit lebih tinggi dari klavikula di dalam dasar leher. Bagian yang menonjol ini disebut pleura. Permukaan bawah paru-paru berbentuk cekung mengikuti struktur diafragma (Irianto 2013).

Lobulus paru-paru berbentuk piramid dengan apeks yang mengarah ke arah permukaan paru-paru. Tiap lobulus dibatasi oleh septum jaringan penyambung tipis yang terlihat pada fetus. Bronkiolus tidak mempunyai kelenjar pada mukosanya tetapi hanya ditunjukkan oleh adanya sel-sel goblet yang tersebar dalam epitel permulaan (bagian luar). Pada bronkiolus yang lebih besar, epitelnya bersilia dan kekomplekannya berkurang sehingga menjadi epitel kubis bersilia pada bronkiolus terminalis. Selain sel-sel bersilia, bronkiolus terminal juga mempunyai sel-sel clara yang permukaan apikalnya

berbentuk seperti kubah yang menonjol ke arah lumen. Sel-sel clara pada manusia merupakan sel-sel sekretori. Bronkiolus respiratorius dibatasi oleh epitel kubus bersilia, tetapi pada tepi lubang alveolaris, epitel bronkiolus menuju epitel pembatas alveolus. Epitel bronkiolus terdiri atas epitel kubus bersilia tetapi pada bagian yang lebih distal, silia mungkin tidak ada. Bronkiolus respiratorius digunakan untuk menggambarkan fungsi pada segmen jalannya pernapasan.

Duktus alveolaris dan alveoli dibatasi oleh sel-sel epitel selapis pipih yang sangat tipis. Dalam lamina propria, di sekitar tepi alveoli merupakan jala sel otot polos yang saling berhubungan. Duktus alveolaris bermuara ke dalam atria, ruang yang menghubungkan antara multilokularis alveoli dengan dua atau lebih alveolaris pada setiap atrium. Serabut-aerabut elastin memungkinkan alveoli mengembang pada waktu inspirasi dan secara pasif berkontraksi pada saat ekspirasi. Kolagen berperan sebagai penyokong yang mencegah peregangan yang berlebihan dan sebagai pencegah kerusakan-kerusakan kapiler halus dan septa alveoli yang tipis.

Alveoli (jamak: alveolus) merupakan evaginasi kecil seperti kantung dari bronkiolus respiratorius, duktus alveolaris , dan sakus alveolaris. Alveoli merupakan bagian terminal cabang-cabang bronkus dan bertanggungjawab akan struktur paru-paru yang menyerupai busa. Secara struktural alveoli menyerupai kantung kecil yang terbuka pada salah satu sisinya, mirip sarang tawon. Dalam struktur yang menyerupai mangkok ini, oksigen dan CO_2 mengadakan pertukaran antara udara dan darah. Dinding alveoli dikhususkan untuk menyelenggarakan difusi antar lingkungan eksterna dan interna. Umumnya, tiap-tiap dinding dari 2 alveoli yang berdekatan bersatu dan dinamakan septum atau dinding interalveolaris. Septum Alveolaris terdiri atas dua lapisan epitel pipih tipis yang diantaranya terdapat kapiler-kapiler, jaringan penyambung merupakan intertisial. Di dalam interstisial septa alveolaris paling kaya akan jaringan kapiler dalam tubuh.

Untuk mengurangi jarak penghalang udara - darah, ke dua lamina basalis umumnya bersatu menjadi satu lamina basalis yang tipis. Tebal keempat

lapisan ini berkisar dari 0,2 m. Dalam septa terdapat sampai 5 interalveolaris, kapiler-kapiler pulmonalis yang beranastomosis disokong oleh jalinan serabut kolagen dan elastin. Serabut-serabut ini, yang dirancang agar memungkinkan pengembangan dan kontraksi dinding alveoli, merupakan struktur primer penyokong alveoli. Dalam Interstitial septa juga ditemukan leukosit, makrofag, dan fibroblast. Oksigen udara Alveoli masuk ke dalam kapiler darah melalui membran yang membatasi udara dan alveoli, CO_2 berdifusi dengan arah yang berlawanan. Pelepasan CO_2 dari H_2CO_3 dikatalisis oleh enzim anhidrase karbonat yang terdapat dalam sel-sel darah merah. Oleh karena itu, tidaklah mengherankan bila eritrosit mengandung enzim tersebut lebih banyak dibandingkan sel-sel lain di tubuh. Paru-paru kira-kira mengandung 300 juta alveoli, jadi sangat menambah permukaan pertukaran interna, yang telah dihitung kira-kira 70-80 m2.

G. Histopatologi Paru

Histopatologi adalah cabang biologi yang mempelajari kondisi dan fungsi jaringan dalam hubungannya dengan penyakit. Histopatologi sangat penting dalam kaitan dengan diagnosis penyakit karena salah satu pertimbangan dalam penegakan diagnosis adalah melalui hasil pengamatan terhadap jaringan yang diduga terganggu.

Histopatologi dapat dilakukan dengan mengambil sampel jaringan atau dengan mengamati jaringan setelah kematian terjadi. Dengan membandingkan kondisi jaringan sehat terhadap jaringan sampel dapat diketahui apakah suatu penyakit atau kerusakan seluler yang diduga benar-benar menyerang atau tidak.

Infiltrasi adalah bocornya cairan atau obat-obatan ke jaringan, yang dapat menyebabkan pembengkakan. Neutrofil adalah bagian sel darah putih dari kelompok granulosit. Bersama dengan dua sel granulosit lain: eosinofil dan basofil yang mempunyai granula pada sitoplasma, disebut juga polimorfonuklir. Infiltrasi neutrofil merupakan sekuestrasi leukosit polimorfonuklear terutama neutrofil pada mikrovaskuler pulmonal. Destruksi septum alveolar merupakan rusaknya dinding septum dimana ukurannya

mengalami penebalan atau pecahnya dinding dari septum. Edema adalah suatu kondisi penumpukan cairan di dalam kantong paru-paru (alveoli).

H. Kerangka Teori

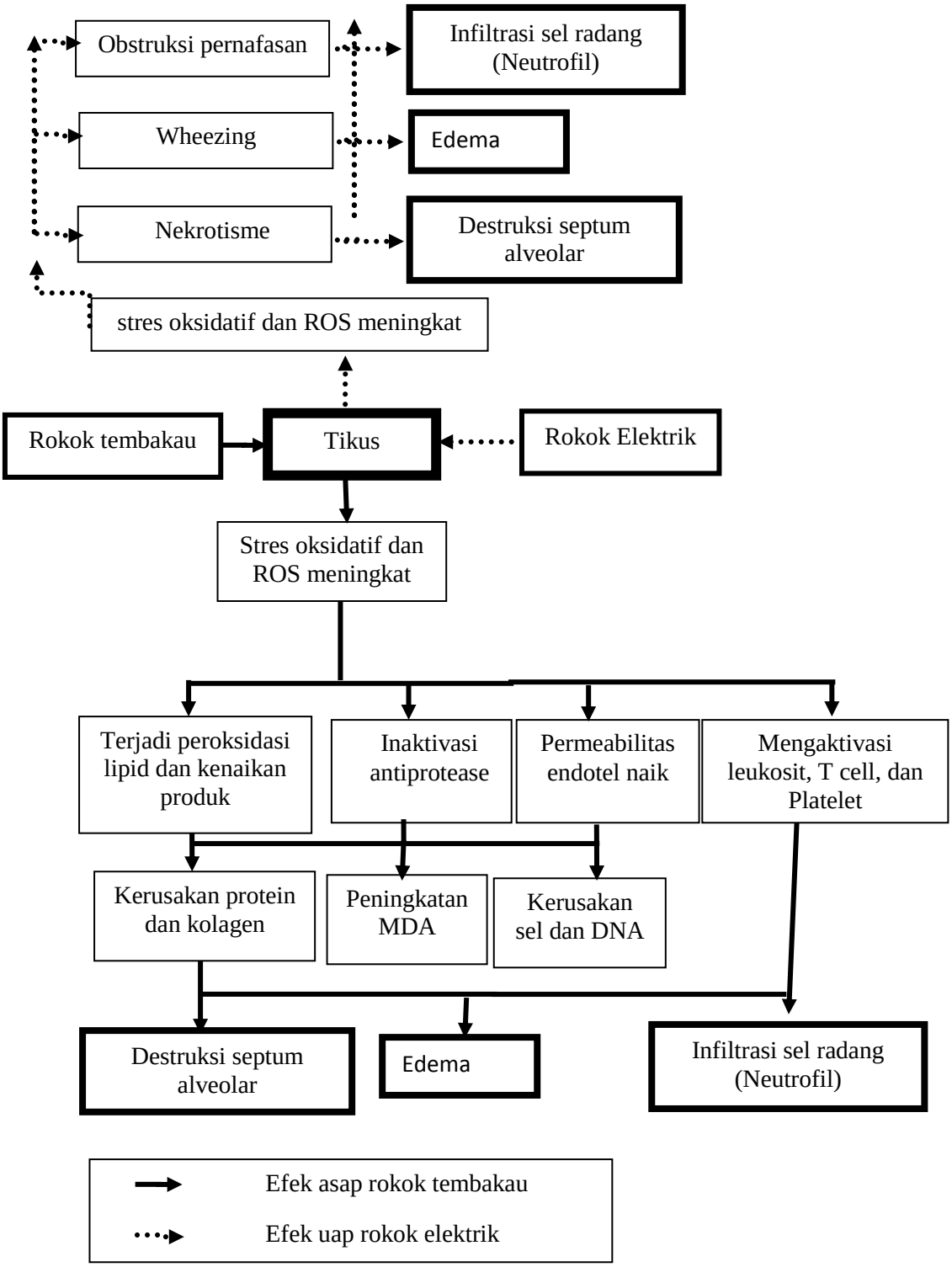

Gambar 4. Kerangka teori paparan rokok tembakau dan rokok elektrik terhadap gambaran histopatologi paru tikus (*Rattus norvegicus)*

Tikus yang mengalami stres oksidatif menyebabkan peroksidasi lipid yang akan menimbulkan kerusakan sel dan inflamasi. Proses inflamasi akan mengaktifkan sel alveolar makrofag, aktivasi sel tersebut akan menyebabkan dilepaskannya faktor kemotatik. Stres oksidatif juga mengakibatkan inaktivasi antiprotease, sehingga enzim proteolitik elaktase dan kolagenase akan menjadi dominan dengan akibat akhir berupa nekrosis jaringan dan peningkatan destruksi jaringan elastis maupun kolagen dari paru (Triana 2014). ROS yang tinggi akan menyebabkan permeabilitas endotel kapiler menjadi naik. Sehingga protein plasma keluar bersama cairan kemudian tertimbun didalam jaringan sehingga menyebabkan edema pada paru (Widodo 2007).

Tikus yang dipapar rokok elektrik menyebabkan penurunan fungsi paru dimana uap rokok elektrik yang apabila dipapar secara terus menerus akan menyebabkan *wheezing.* Penumpukan dalam paru dari nikotin pelarut, propilen glikol, dietilen glikol, dan gliseren yang apabila dipanaskan akan menghasilkan nitrotisme.

I. Hipotesis

Terdapat kerusakan histologi paru tikus *Rattus norvegicus* yang dipapar rokok elektrik dan rokok tembakau.

BAB V

SIMPULAN DAN SARAN

A. Simpulan

Dari uraian hasil dan pembahasan diatas, maka dapat disimpulkan sebagai berikut:

Rokok tembakau dan rokok elektrik menyebabkan kerusakan histologi paru yaitu kerusakan septum, peradangan, konsolidasi paru dan elveolus dipenuhi eksudat, tingkat kerusakan dari kedua perlakuan sama yaitu lebih dari 80% namun jenis kerusakannya berbeda.

B. Saran

1. Perlu dilakukan penelitian lebih lanjut mengenai bagaimana dampak kerusakan dari dosis dan perbandingan komposisi cairan rokok elektrik.
2. Perlu dilakukan penelitian lebih lanjut mengenai dampak rokok elektrik pada organ lain, seperti organ reproduksi.

.

DAFTAR PUSTAKA

Ambrose JA. The Pathophysology of Cigarette Smoking and Cardiovaskular Disease. J Am Coll Cardiol. 2004;43(10):1731-7.

American Industrial Hygiene Association (AIHA) 2014, *White Paper: Electronic Cigarettes in the Indoor Environment.*

Arkeman H & David. 2006. Efek vitamin C dan E terhadap sel goblet saluran nafas pada tikus akibat pajanan asap rokok. *Universa Medicina*. 25 (1): 61-66.

Cobb NK, Byron MJ, Abrams DB, Shields PG. 2010. Novel nicotine delivery systems and public health: the rise of the "e-cigarette". American Journal of Public Health; 100(12):2340–2.

Halim D. 2011. Pengaruh dan Hubungan Kebiasaan Merokok Terhadap Kapasitas Vital Paru Pria Dewasa. *Skripsi.* Bandung: Universitas Kristen Marantha.

Ikhsan, M. Asap Rokok sebagai Bahan Pencemaran dalam Ruangan. Jakarta : RS Persahabatan. CDK. 2012; 39(1): 189.

Irianto k. 2013. Anatomi dan Fisiologi. Bandung: cv Alfabeta.

Karia RM. Pradnya A. Gokhale, Hemant B. Metha. 2012. Comparative Study of Spirometric Parameters Between Active Tobacco Smokers and Tobacco Non Smokers. *IOSR Journal of Pharmachy.* Vol. 2 (No. 2): hal 222-224.

Kumar. 2007. Buku Ajar Patologi. Volume 1. Edisi Ketujuh. Jakarta; EGC. p. 307-8.

Marianti, A. 2009. Aktivitas antioksidan jus tomat pada pencegahan kerusakan jaringan paru-paru mencit yang dipapar asap rokok. *J Biosaintifika*, 1(1):1-10.

Marwan, 2005. Pengaruh Pemberian Ekstrak Biji Jinten Hitam (*Nigella sativa*) terhadap Kadar GSH, MDA, Jumlah Serta Fungsi Sel Makrofag Alveolar Paru Tikus Wistar Yang Dipapar Asap Rokok Kronis. *Jurnal Kedokteran Brawijaya*. 21(3): 111-20.

Menteri Kesehatan. 2013. *Peraturan Menteri Kesehatan No. 40 tahun 2013 tentang Peta Jalan Pengendalian Dampak Konsumsi Rokok Bagi Kesehatan.* Jakarta: Menteri Kesehatan.

Moir D, WS Rickert, G Levasseur, Larosev, R maertens & P White. 2007. Comparison Of Mainstream and Sidestream marijuana and Tobacco

Cigarete Smoke Produced Under Two Machine Smoking Condition. *Chem Res. Toxico* 21, 494–502.

Ng M., Michael KF., Thoomas DF., Margaret R., Laura DL., Blake T., Alexandra W., Ella S., Sarah W., Alan DL., Christopher JLM., Emmanuela G. 2014. Smoking Pravalence and Cigarette Consumption in 187 Countries, 1980-2012. *JAMA.* Vol.311 (No. 2): hal 183-192.

Rahimah SB, HS Sastramihardja & TD Sitorus. 2010. Efek Antioksidan Jamur Tiram Putih pada Kadar Malondialdehid dan Kepadatan Permukaan Sel Paru Tikus yang Terpapar Asap Rokok. *MKB*. 42 (4): 195-202.

Rigotti NA. 2015. e-Cigarette use and subsequent tobacco use by adolescents: new evidence about a potential risk of e-cigarettes. JAMA; 314(7):673-674.

Republik Indonesia. Peraturan Pemerintah Republik Indonesia Nomor 19 tahun 2003 tentang Pengamanan Rokok Bagi Kesehatan. Sekretariat Negara. Jakarta.

Sanford Z, Goebel L. 2014. E-cigarettes: an up to date review and discussion of the controversy. West Virginia Medical Journal; 110(4):10–5.

Scanlon Valerie C, Sanders Tina. 2007. Buku Ajar Anatomi dan Fisiologi (Essentials of Anatomy and Physiology). Edisi III, cetakan pertama. Jakarta : Penerbit Buku Kedokteran EGC; 301-306.

Shaw R, Festing MFW, Peers I, Furlong L. 2002. The Use of Factorial Design to Optimize Experiments and Reeduce Animql Use. ILAR J;43:223-32.

Sons, W.C. & Co. 2009. Complete & Unabridged 10th Edition: *Histopathology*. Online. Tersedia di *http://www.dictionary.reference.com/browse/histopathology.html*.

Suwardi H, FXK Aditia, & L Wijaya. 2011. Peran nikotin rokok pada patogenesis psoriasis. *Journal of medicine*. 10 (2):86-90.

Tanuwihardjo RK,Susanto AD. 2012. Rokok Elektrik. Departemen Pulmonologi dan Ilmu Kedokteran Respirai Fakultas Kedoktea Universitas Indonesia, Jakarta.

Tendra, Hans. 2003. Tembakau dan Produknya. Bandung; PT.Rineka Cipta.

Tortora, G.J. Derrickson, B. 2012. The Cardiovascular System; The Heart. In: Roesch, B., et al., eds. Principle of Anatomy and Physiology. 13th ed. USA: Jhon Wiley & Sons; 763.

Triana, Nanin. 2014. Gambaran Histologi Pulmo Mencit Jantan (*Mus musculus L.*) Setelah Dipapari Asap Rokok Elektrik. Departemen Biologi Fakutas MIPA Universitas Sumatera Utara, Medan.

UCSF TCORS & California Poison Control System, 2015, *Nicotine Exposure Warnings and Child-Resistant Packaging for Liquid Nicotine, Nicotine-Containing E-Liquid(s), and Other Tobacco Products.*

Yani, Achmad. 2010. Rokok elektrik Tidak Aman. Jakarta: Gramedia.

Widodo E., Bambang PP., Sri E., Dewi RA., Robert U. 2007. Effect of clove cigarette expoxure on white rat: special emphasis on the histopathology of respiratory tract. *Med J Indones.* Vol. 16 (No. 4) hal 213.

World Health Organisation, 2014, *Electronic nicotine delivery systems*. FCTC/COP/6/10 rev.1. Paper for Conference of the Parties to the WHO Framework Convention of Tobacco Control, Sixth Session 13-18 October 2014.